



**Universidad
Nacional de
Cuyo**

REVISTA

**Volumen 13
número**

1

2019

**ISSN-1667-4243
ISSN-2428-538X
ON LINE**

**Facultad de
Odontología**





UNCUYO 80 años
UNIVERSIDAD
NACIONAL DE CUYO



FACULTAD DE
ODONTOLOGÍA



**Acto Central
de festejo por los
80 años de la UNCuyo
y por su destacada
trayectoria y
compromiso con
la educación,
formando
profesionales
de excelencia
reconocidos en
el mundo.**



La Honorable Cámara de Diputados llevó a cabo una Acto de Reconocimiento por el 80° ANIVERSARIO DE LA UNIVERSIDAD NACIONAL DE CUYO, el día 16 de agosto de 2019, en el Salón Pasos Perdidos de la Legislatura de Mendoza. En este marco, la Facultad de Odontología entregó distinciones por el cumplimiento de 30 años de servicios a profesores y personal AA de la institución.

¡Felicitaciones!

R E V I S T A

Facultad de Odontología

**Volumen 13
número**

1

2019

ISSN-1667-4243

ISSN-2428-538X

ON LINE



Universidad Nacional de Cuyo

Autoridades



UNIVERSIDAD NACIONAL DE CUYO

Mendoza, Argentina

Ing. Agr. Daniel Ricardo PIZZI
Rector

Dr. Prof. Jorge Horacio BARÓN
Vicerrector

FACULTAD DE ODONTOLOGÍA

Dra. María del Carmen Patricia DI NASSO

Decana

Od. Esp. Carlos BOSSHARDT

Vicedecano

Od. Esp. Patricia ECHAGARAY

Secretaría Académica

Od. Nicolás MARÓN

Secretaría de Asuntos Estudiantiles

Od. Fabiana ILARDO

Secretaría de Posgrado y Graduados

Esp. Graciela García CRIMI

Secretaría de Extensión Universitaria

Esp. Adriana MARRA

Dirección Carrera de Odontología

Od. María Inés BORJAS

Secretaría de Ciencia y Técnica

Od. Carolina TABERNARO

Dirección Tecnicatura Universitaria en Asistencia Odontológica

Od. Luis ORTIZ

Tecnicatura Universitaria en Prótesis Dental

Alejandra López

Secretaría General de Administración

Mercedes DERRACHE

Secretaría Financiera

Revista de la Facultad de Odontología de la Universidad Nacional de Cuyo

Indexada en Latindex, EBSCO y próximamente en BVS y DIALNET

Publicación sometida a arbitraje nacional y extranjero.

Distribución gratuita semestral.

Comité Editorial

Departamento de Publicaciones de la Facultad de Odontología de la Universidad Nacional de Cuyo, Mendoza, Argentina

Creado por resolución N°31/99

Consejo Asesor presidido por la Prof. Dra. Patricia DI NASSO
Decana de la Facultad de Odontología. UNCuyo. Mendoza. Argentina

Coordinación Editorial
Esp. Susana PRÍNCIPE

COMITÉ ASESOR FACULTAD DE ODONTOLOGÍA

Dra. María del Carmen Patricia DI NASSO
Pacientes Especiales

Dr. Alberto José MARTÍN
Rehabilitación

Dr. Jorge PASCUCCI
Periodoncia

Dra. Adriana POLETO
Diagnóstico por Imágenes

Dra. Elena VUOTO
Odontopediatría

Dr. Walther ZAVALA
Ciencias básicas

Dra. Graciela PEÑA
Endodoncia

PROFESORES EMÉRITOS UNCUYO

Prof. Esp. Carlos PRIGIONE
Dra. Nélica PIZZI DE PARRA

COMITÉ EDITORIAL

Dra. Noemí BORDONI
Universidad de Buenos Aires. Argentina

Dr. Jorge Gamonal ARAVENA
Universidad de Chile, Chile

Dra. Verónica AUSINA
Universidad Católica de Valencia, España

Dra. María del Carmen LÓPEZ JORDI
Universidad de la República, Uruguay

Dr. Roberto Beltrán NEIRA
Universidad Cayetano Heredia, Perú

Esp. Francisco ERASO
Universidad de Indiana, EEUU

GESTIÓN EDITORIAL

Lic. Ester PERETTI
Directora de Biblioteca - Facultad de Odontología

Florencia BERENGUA
Traductora Pública de inglés

Staff

Publicación editada por la Facultad de Odontología de la Universidad Nacional de Cuyo.

Centro Universitario,
Ciudad de Mendoza, Argentina
prensa@fodonto.uncu.edu.ar
Tels. +54 (261) 4135007- Int. 2814
Fax. 4494142

Edición y diagramación:

Teresa Salamunovic
Patricia Calderón
teresalamun@gmail.com

Impresión:

IMPRIMCUYO

Edición Agosto 2019

Queda hecho el depósito que marca la ley 11.723.
Impreso en Argentina
ISSN 1667 - 4243
ISSN- 2422 - 538X
ON LINE

Sumario / Normas para los autores

EDITORIAL	5
CASOS CLÍNICOS	
Displasia cementaria periapical: presentación de caso clínico Od. Adriana Marra; Od. Paula Colomer	7
Tratamiento estético de mínima invasión: blanqueamiento dentario interno Esp. Od. M.Laura Calatayud, Esp. Od. Graciela García Crimi	11
Caracterización gingival en Prótesis Total Removible Fabrício Alejandro Herrera; Daniela Viveros Vargas; Ly Massiel Castedo Soria	15
INVESTIGACIÓN	
Evaluación de la permeabilidad apical obtenida luego del retratamiento endodóntico (estudio in vivo) Esp. Od. Reyes, María Gimena; Prof. Dra. Peña, Graciela Roxana; Esp. Od. Rodríguez, Alicia; Esp. Od. Anselmi, Alberto; Od. Barrera Borio, Maira Sol; Esp. Od. González, Ana Julieta	21
Rehabilitación protética en paciente. Con compromiso estético: reporte de caso Avenidaño, María Eugenia; Poletto, Adriana; Zeni, Susana	26
"Tratamiento químico- mecánico de la caries dental" Od. Velazco, Macarena	31
ACTUALIZACIÓN	
Fundamentos de la remineralización de los tejidos dentarios Dr. Martín H. Edelberg	38
My perfect match: materiales dentales Cad-Cam . Demo maquillajes Vita Akzent Plus TPD Bárbara Calero	39
Odontología inauguró sala de Simulación y Robótica	41
HISTORIA	
Biblioteca de la FO: un recorrido a través de su historia	43
INTERCAMBIO	
Programa de movilidad para gestores universitarios 2018-2019 Brom. Marcela Acosta Manrique (PAA)	45
Programa de movilidad de gestores para el personal de apoyo académico Informe Actividades de capacitación en la Universidad Señor de Sipán-Chiclayo Perú. Del 15 al 31 de octubre de 2018	48
Biblioteca	52

PUBLICACIÓN:

La revista de la Facultad de Odontología de la Universidad Nacional de Cuyo, Argentina, es una publicación semestral y considera para su publicación comunicaciones originales de interés odontológico y/o áreas afines. Podrás publicar en ella autores nacionales o extranjeros teniendo en cuenta que los conceptos, juicios y opiniones son responsabilidad de los autores y que solo se aceptarán trabajos que no hayan sido publicados con anterioridad en otra revista.

Proceso de revisión: Todo artículo será revisado y evaluado por el comité editorial podrá aceptarlo, enviarlo a una nueva corrección o rechazarlo.

Carácter de la publicación: Se aceptarán artículos en las categorías:

- Investigación
- Actualización
- Casos clínicos
- Institucional.

Aspectos bioéticos: Todos los artículos que involucren estudios con seres humanos, órganos y/o tejidos, deben cumplir con las normas vigentes en el marco de la declaración de Helsinki. Deberán especificar en la metodología la obtención del consentimiento informado de los participantes en el estudio y la aprobación de comité de ética de la institución correspondiente.

Presentación: Los manuscritos serán enviados al departamento de publicaciones de la Facultad de Odontología UNCUIYO en formato papel y una copia en CD o enviar por correo electrónico a premsa@fodonto.uncu.edu.ar, deben ser escritos en formato Word, hoja A4, márgenes de 25 ml. Letra Arial 11 o Times New Roman 12, interlineado de 1,5.

Debe contener:

- **Título:** Claro y conciso en Español e Inglés.
- **Autores:** Nombre completo de cada uno de los autores, institución donde se realizó el trabajo, dirección postal, correo electrónico y el grado académico o profesional. Si correspondiera aclarar la fuente de financiamiento y aprobación del comité de bioética. Si existieran coautores deberán consignarse los mismos datos.
- **Abstract o resumen:** No debe tener una extensión mayor a 150 palabras en Español e Inglés destacando objetivos, métodos y conclusiones.
- **Palabras claves:** En Español e inglés no mayor a 5 serán los términos más representativos del trabajo.
- **Estructura:** Los trabajos de investigación deben constar de: Introducción y antecedentes, métodos, resultados, discusión, conclusiones y referencias.

Los artículos de revisión bibliográfica o actualización constarán de: Introducción, revisión, método utilizados para la obtención de datos, desarrollo, discusión, conclusiones y referencias.

La presentación de casos clínicos constará de: Introducción, antecedentes, descripción del caso, discusión, conclusiones y referencias.

- **Ilustraciones:** Los esquemas, gráficos, tablas, dibujos o fotografías deben incluirse en el manuscrito y tener resolución 300 dpi. En formato jpg. O tiff. Deben ser numeradas en forma secuencial y estar citadas en el texto entre paréntesis.
- **Referencias, bibliografía:** Deben citarse a medida que aparecen en el texto con números arábigos entre paréntesis, se presentarán de la siguiente manera:

Revistas: Apellidos, iniciales del nombre, título del artículo, año, volumen, y número de fascículo entre paréntesis, número de página inicial y final.

Libros: Autores del título del libro, número de edición, lugar de edición, editorial, año de publicación.

Capítulos de libro: Autor del capítulo, títulos del capítulo, autores del libro, título del libro, número de edición, lugar de edición, editorial, año de publicación, página inicial y final del capítulo.

Editorial

Enseñar y aprender con las tecnologías

Los jóvenes de hoy son nativos digitales. Desde muy pequeños toman en sus manos un teléfono celular. Crecieron cerca de aparatología a la que no le temen. Se animan, intentan y vuelven a intentar. Aprenden a través de reiterados intentos y errores. Aprenden!

Son los mismos jóvenes que eligieron Odontología, una carrera universitaria que en este siglo cambio. Cambió la forma de diagnosticar porque se incorporaron métodos diagnósticos donde el Profesional interpreta, valora, utiliza equipamiento, etc. También apareció un abanico de procedimientos terapéuticos.

Estos dos aspectos hacen que la enseñanza de la odontología deba modernizarse y adecuarse a los nuevos tiempos, para que nuestros egresados se ubiquen a la altura de las novedades científicas y tecnológicas con las que se encontrarán en el desempeño de su Profesión.

En el mes de Mayo y acompañando el 80 Aniversario de la Universidad nuestra Facultad de Odontología inauguró una nueva aula que es vanguardia a nivel latinoamericano. Con inversiones 100% nacionales, abrió una Sala de Simulación y Robótica. En un espacio de más aproximadamente 170 metros cuadrados se reúnen 30 unidades para el aprendizaje simulado, 8 unidades para el autoaprendizaje con software, un consultorio dental con cámara intraoral y circuito para magnificar imágenes, scanner extraoral e impresora 3D de última generación.

La Sala de Simulación y Robótica es "el consultorio-nexo entre lo artificial y la realidad", es un espacio donde se practica el "como si" y el estudiante adquiere competencias que luego se transferirán a la clínica con el paciente.

Los alumnos han ocupado un rol más activo en el proceso de enseñanza – aprendizaje. Es así que, en la Sala de Simulación y Robótica los estudiantes se ubican en un lugar equivalente a la realidad clínica, entrenan destrezas, repiten situaciones, proponen alternativas de tratamiento, etc. En ella, los espacios curriculares del plan de estudios pueden ofrecer actividades pedagógicas diferentes. Un desafío para nuestro cuerpo académico.

El siglo XXI nos plantea formas innovadoras de planificar la enseñanza de la odontología con otro paradigma, adecuado a la realidad de nuestros estudiantes, actualizado en la didáctica de la ciencia odontológica y muy cerca de los centros universitarios mundiales.

Allá vamos!!!

Dra. Patricia DI NASSO

Decana



Editorial

Teaching and learning with technologies

The young people of today are digital natives. From very young they take in their hands a cell phone. They grew up near appliances that they do not fear. They cheer up, try and try again. They learn through repeated attempts and mistakes. They learn!

They are the same young people who chose Odontology, a university career that changed in this century. It changed the way of diagnosing because diagnostic methods were incorporated where the Professional interprets, values, uses equipment, etc

A range of therapeutic procedures also appeared.

These two aspects make the teaching of dentistry must modernize and adapt to the new times, so that our graduates are located at the height of the scientific and technological developments with which they will find themselves in the performance of their profession.

In the month of May and accompanying the 80th Anniversary of the University our Faculty of Dentistry inaugurated a new classroom that is cutting edge in Latin America. With 100% national investments, it opened a Simulation and Robotics Room. In a space of approximately 170 square meters, there are 30 units for simulated learning, 8 units for self-learning with software, a dental office with intraoral camera and circuit for magnifying images, extraoral scanner and a next-generation 3D printer.

The Simulation and Robotics Room is "the office - nexus between the artificial and the reality", it is a space where the "as if" is practiced and the student acquires skills that will then be transferred to the clinic with the patient.

The students have occupied a more active role in the teaching - learning process. Thus, in the Simulation and Robotics Room students are placed in a place equivalent to clinical reality, train skills, repeat situations, propose treatment alternatives, etc. In it, the curricular spaces of the curriculum can offer different pedagogical activities. A challenge for our academic body.

The 21st century presents us with innovative ways of planning the teaching of dentistry with another paradigm, adapted to the reality of our students, updated in the didactics of dental science and very close to the world university centers. Here we go!!!

Dra. Patricia DI NASSO
Dean



Casos Clínicos

Displasia cementaria periapical: presentación de caso clínico

Periapical cementary displasia: presentation of clinical case

AUTORAS

OD. ADRIANA MARRA

Odontóloga Esp. en Diagnóstico por Imágenes Buco-Maxilo-Facial

Prof. Adjunta de Diagnóstico por Imágenes I y II Facultad de Odontología-Universidad Nacional de Cuyo

Prof. Adjunta de Diagnóstico por Imágenes I y II Facultad de Odontología-Universidad de Mendoza

E-mail: adrianamarra@gmail.com

OD. PAULA COLOMER

Egresada de la Facultad de Odontología Universidad Nacional de Cuyo

Estudiante de la Especialidad en Diagnóstico por Imágenes Buco-Maxilo-Facial Facultad de Odontología Universidad de Buenos Aires-UBA

Adscripta en Anatomía y Fisiología Patológica Facultad de Odontología Universidad Nacional de Cuyo

Adscripta en Diagnóstico por Imágenes I Facultad de Odontología Universidad Nacional de Cuyo

E-mail: paula.colomer@outlook.com.ar

RESUMEN

La displasia fibrosa periapical, también conocida como displasia cementaria periapical, DCP, es una enfermedad en la que prolifera tejido osteo-cementario que sustituye la arquitectura normal del hueso.

Se trata de una lesión osteo-fibrosa benigna, no neoplásica que reemplaza al hueso normal y está formada por un tejido conjuntivo fibroso celular, dentro del que se forman estructuras óseas no funcionales. Estas lesiones están estrechamente asociadas a los ápices dentarios y contienen calcificaciones esféricas o amorfas que se asemejan a una forma aberrante de cemento.

El presente artículo busca informar y documentar la aparición de un caso de displasia cementaria periapical en una CBCT, destacando la importancia de la tomografía de haz cónico (CBCT) computada en el diagnóstico y la posibilidad de evaluar la extensión de la lesión a través de dicho estudio.

Palabras claves: displasia cementaria periapical, lesiones fibro-óseas, tomografía cone-beam, displasia fibrosa periapical.

ABSTRACT

Periapical fibrous dysplasia, also known as periapical cemental dysplasia, PCD, is a disease in which osteocementary tissue proliferates to replace the normal architecture of bone.

It is a benign, non-neoplastic osteofibrous lesion that replaces normal bone and is formed by cellular fibrous connective tissue, within which non-functional bone structures are formed. These lesions are closely associated with the dental apices and contain spherical or amorphous calcifications that resemble an aberrant form of cement.

The present article seeks to document and report the occurrence of a case of periapical cemental dysplasia in a CBCT, highlighting the importance of computed tomography in the diagnosis and the possibility of evaluating the extent of the lesion through said study.

Key words: periapical cemental dysplasia, fibro-osseous lesions, cone-beam tomography, periapical fibrous dysplasia.

Displasia cementaria periapical: presentación de caso clínico

Od. Adriana Marra; Od. Paula Colomer

INTRODUCCIÓN

Las lesiones benignas fibro-óseas de los maxilares constituyen un grupo diverso de enfermedades con una característica histológica común: la sustitución de hueso normal por tejido compuesto de colágeno y fibroblastos, con cantidades variables de una sustancia mineral que puede ser de hueso, cemento o ambos. (1)

Existen diferentes tipos de lesiones fibro-óseas; dentro de la clasificación de displasias centrales encontramos aquellas que derivan de la médula ósea, ya sean monostóticas, como la convencional y la agresiva o poliostóticas, como el querubismo, Síndrome de Jaffe-Lichtenstein, Síndrome de Albright; y las que derivan del ligamento peridontal: la displasia fibrosa periapical y la displasia fibrosa florida o cementoma gigante familiar. (2)

Este tipo de lesiones suele no dar síntomas por lo que el diagnóstico es radiográfico, y se debe tener en cuenta que dichos hallazgos pueden variar según la extensión y el grado de la enfermedad. Aunque las radiografías convencionales

proporcionan una buena pista con respecto a la lesión, las imágenes maxilofaciales avanzadas son capaces de proporcionar una extensión detallada de la misma. (3)

La etiología aún no está bien definida, considerándose idiopática. Generalmente, no es necesario llevar a cabo tratamiento ya que su potencial de crecimiento es limitado, excepto en las lesiones más agresivas y sintomáticas. En estos casos, la biopsia está contraindicada para evitar cualquier tipo de infección; de todas maneras, es necesario efectuar controles radiográficos posteriores para controlar la evolución de la lesión. (4)

Con respecto a la displasia fibrosa es más frecuente en mujeres de raza negra alrededor de los 40 años en la región mandibular anterior. Radiográficamente, presenta tres estadios. El primero, osteolítico, radiolúcido, correspondiente a la sustitución de tejido óseo por tejido conjuntivo fibroso; el segundo, radiolúcido con focos calcificados radiopacos por la maduración de la lesión

y deposición de material mineralizado (cemento y hueso) y el tercero se observa radiopaco por calcificación total, en el cual las trabéculas individuales y la masa de cemento y de hueso se funden formando grandes masas lobulares. (2) La Displasia Fibrosa Florida/Displasia Cemento-ósea Florida, consiste en una enfermedad que reemplaza el tejido óseo normal por tejido cemento-osteóide, que afecta a los cuatro cuadrantes de los maxilares, pudiendo producir asimetrías. Es más frecuente, también, en mujeres de raza negra entre 30 y 60 años. Es una variante de la enfermedad descrita con anterioridad. Radiográficamente, presenta también tres estadios: aspecto radiolúcido, mixto y radiopacidades difusas con aspecto algodónoso o de nubes. (5)

Se puede apreciar en ciertos casos de displasias fibrosas abombamiento y adelgazamiento de la cortical, en donde los márgenes en la mandíbula resultan difusos. (5)

La destrucción de la cortical y la extensión al tejido blando generalmente

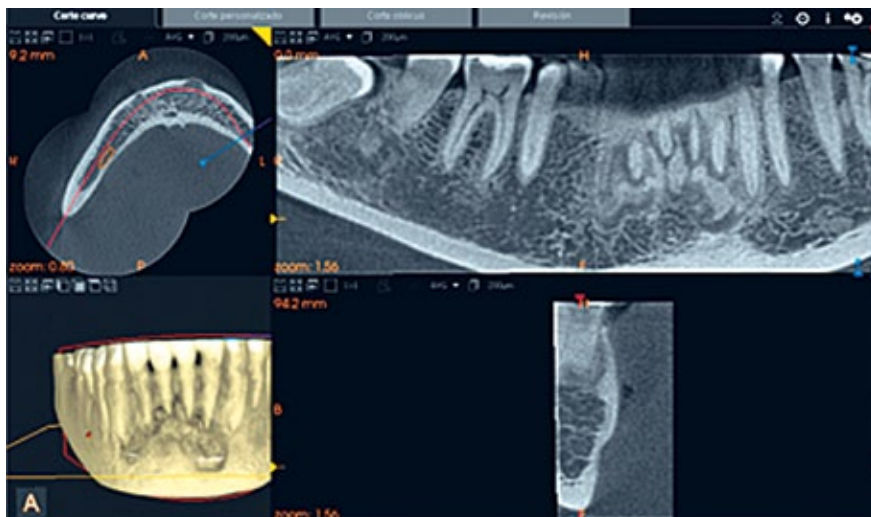


Figura 1

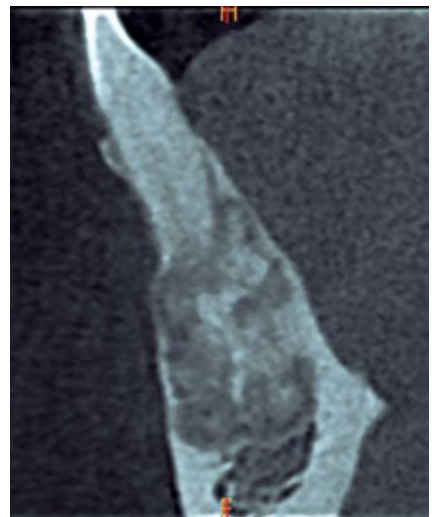


Figura 2

Displasia cementaria periapical: presentación de caso clínico

Od. Adriana Marra; Od. Paula Colomer

Figura 3

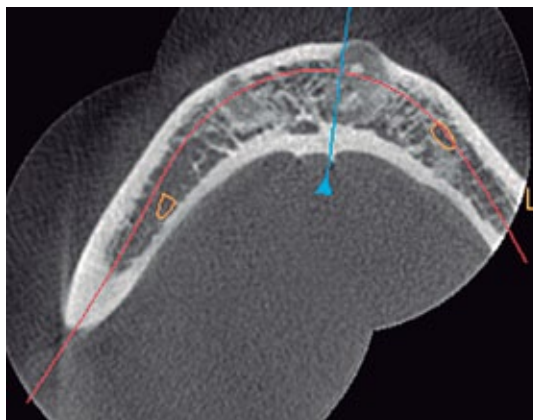
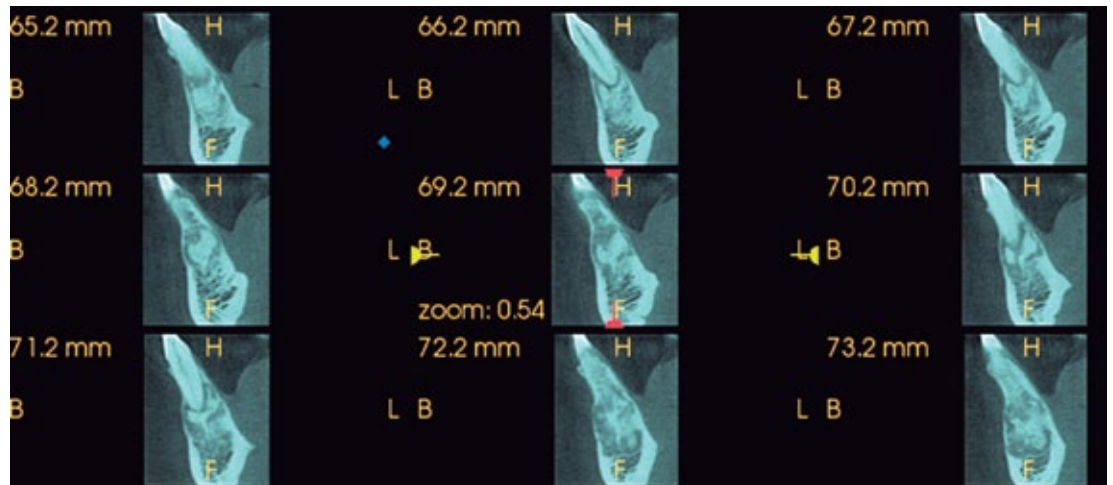


Figura 4

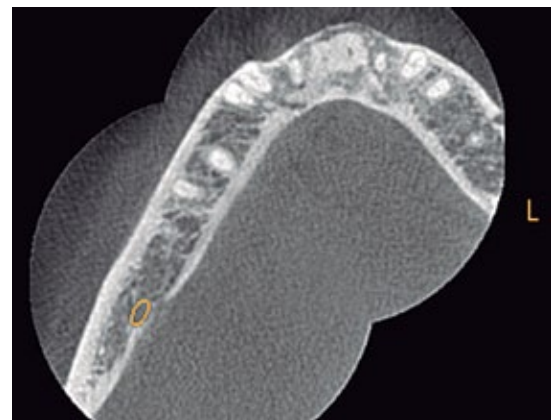


Figura 5

indican una transformación maligna o formación de quiste óseo aneurismático secundario. La displasia fibrosa localmente agresiva con destrucción cortical y extensión en el tejido blando en ausencia de estas dos posibilidades es extremadamente rara. (6) Es importante que el profesional tratante distinga esta entidad de los tumores más agresivos o malignos para evitar el tratamiento excesivo del paciente por una condición benigna o la falta de atención a un tumor maligno. (4)

La variante localmente agresiva de la displasia fibrosa puede confundirse con un tumor maligno o degeneración maligna de la displasia fibrosa. Es importante evaluar adecuadamente estas

lesiones para asegurar que se realice un diagnóstico adecuado, especialmente con respecto a una masa maligna versus benigna. (7)

CASO CLÍNICO

Se trata de una paciente de sexo femenino, de 37 años de edad, que concurre al centro de Diagnóstico por Imágenes para realizarse una tomografía computada de haz cónico indicada por su odontólogo, para colocación de implantes. No presenta sintomatología.

El estudio imagenológico reveló la presencia de imágenes múltiples y mixtas, con aspecto de bolas de algodón, que afectaba al sector antero-inferior. En la tomografía cone beam, a través

de diversos cortes, tanto axiales, sagitales como coronales (figura 1) se evidenció la presencia de imágenes hipo e hiperdensas, correspondientes a la sustitución de tejido óseo por tejido conjuntivo fibroso y a las calcificaciones amorfas de cemento y hueso llegando a la conclusión que las lesiones osteofibrosas se encontraban en el estadio mixto (figura 2).

Al efectuar el procesamiento de la CBCT, los múltiples cortes parasagitales permiten observar el tejido osteocementario característico de la displasia cementaria periapical. (Figura 3)

En los cortes axiales se pueden analizar la extensión de las lesiones en sentido vestibulo-palatino, así como el adelga-

Displasia cementaria periapical: presentación de caso clínico

Od. Adriana Marra; Od. Paula Colomer

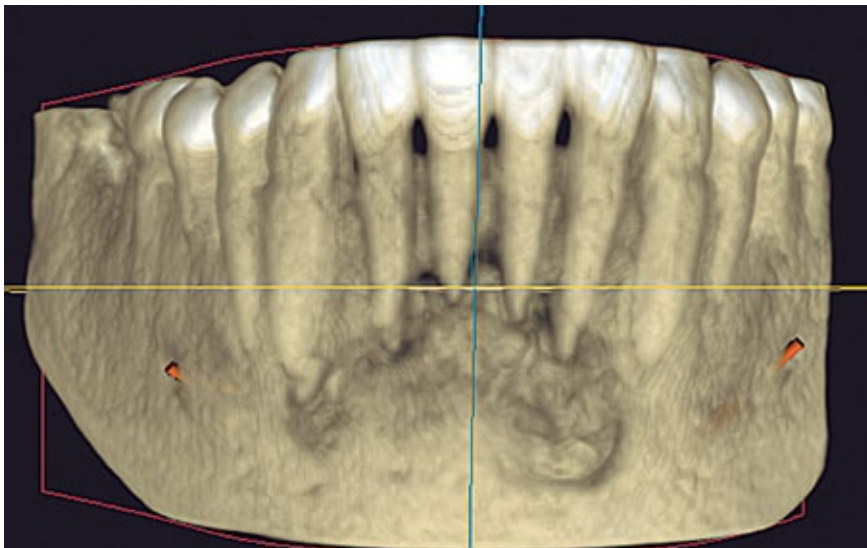


Figura 6

zamiento y abombamiento de las corticales (figura 4 y 5).

Como se ha descrito, las imágenes maxilofaciales avanzadas, como la tomografía Cone Beam son capaces de

proporcionar detalles finos sobre diversas patologías, permitiendo a través de la reconstrucción del volumen 3D, observar las lesiones en los tres planos del espacio. (Figura 6)

CONCLUSIÓN

La displasia cementaria periapical es una lesión autolimitante, asintomática y benigna. El conocimiento de este tipo de lesiones y su correcto diagnóstico es indispensable para tomar una buena decisión terapéutica y no realizar tratamientos inadecuados.

El odontólogo debe conocer los diferentes aspectos radiográficos de la DCP y tener en cuenta que la modalidad de imagen avanzada, como la tomografía cone-beam, puede proporcionar un diagnóstico exacto y la extensión de dicha lesión.

BIBLIOGRAFÍA

1. CARVALHO DE MELOI, A, FERREIRA RIBEIROII, C. *La displasia cemento ósea florida y su diagnóstico diferencial. Rev Cubana Estomatol vol.48 no.3 Ciudad de La Habana jul.-set. 2011*
2. WHAITES, ERIC. *Radiología odontológica. 2010*
3. GARG P, MITTAL A. *Tomografía computada en la displasia fibrosa craneofacial: una serie de casos con revisión de la literatura y actualización de clasificación. Open Dent J 30 de junio de 2017; 11: 384-403. doi: 10.2174 / 1874210601711010384. eCollection 2017.*
4. SUBHAWONG T , CONWAY SA , TEMPLE HT . *Displasia fibrosa localmente agresiva que simula malignidad: un informe de cuatro casos y revisión de la literatura. Febrero de 2015; 473 (2): 742-50. doi: 10.1007 / s11999-014-3926-x. Epub 2014 sep 12.*
5. KUDER L, MÁRQUEZ V, GAMBOA JC. *Displasia cementaria periapical. Reporte de caso Oral 2018; 19 (60)*
6. REBELLO ALVES C., MANZI F.. *Displasia Cemento-Ósea Florida. Arq bras odontol 2007; 3(1):25-31, ISSN 1808-2998*
7. PASLER E. *Radiología Odontológica. Ed. Salvat 1986.*

Casos Clínicos

Tratamiento estético de mínima invasión: blanqueamiento dentario interno

Minimally invasive aesthetic treatment: internal tooth whitening

AUTORAS

ESP. OD. M. LAURA CALATAYUD

Especialista en Odontología Restauradora y Biomateriales, FO UNCuyo.

Especialista en Docencia Universitaria, Facultad de Filosofía y Letras UNCuyo.

Prof. Adjunta de la Cátedra de Operatoria Dental II, FO UNCuyo.

Odontóloga del Área de Operatoria Dental del Servicio de Odontología del Hospital Universitario, UNCuyo.

ESP. OD. GRACIELA GARCIA CRIMI

Especialista en Docencia Universitaria, Facultad de Filosofía y Letras, UNCuyo.

Prof. Titular de la Cátedra de Operatoria Dental II, FO UNCuyo.

Secretaria de Extensión, FO UNCuyo.

RESUMEN

El blanqueamiento dentario interno es la aclaración del color de un diente mediante la aplicación de un agente químico para desintegrar la pigmentación orgánica. El blanqueamiento dentario interno representa una solución estética para los problemas de oscurecimiento de piezas anteriores oscurecidas por diversas razones. La decoloración dentaria ha pasado a ser unos de los temas claves en la motivación de los pacientes. Un gran número de ellos concurren al consultorio por demandas estéticas y funcionales, y el blanqueamiento juega un papel clave en estas inquietudes.

En el presente trabajo, se realizó la técnica con Perborato de sodio y agua destilada del elemento 13, logrando resultados muy satisfactorios, siguiendo un protocolo de trabajo.

Se llegó a la conclusión que dicho procedimiento representa una alternativa estética conservadora exitosa, respetando principios de mínima invasión dentaria.

Palabras Claves: Mínima invasión, blanqueamiento dentario interno, Perborato de sodio, dientes despulpados.

ABSTRACT

Internal tooth whitening is the clarification of the color of a tooth by applying a chemical agent to disintegrate the organic pigmentation. The internal tooth whitening represents an aesthetic solution for the darkening problems of previous parts darkened for various reasons. Dental discoloration has become one of the key issues in patient motivation. A large number of them attend the clinic for aesthetic and functional demands, and whitening plays a key role in these concerns.

In the present work, the technique with Perborate of sodium and distilled water of element 13 was performed, achieving very satisfactory results, following a working protocol.

It was concluded that said procedure represents a successful conservative aesthetic alternative, respecting principles of minimal dental invasion.

Keywords: Minimum invasion, internal tooth whitening, sodium perborate, pulped teeth.

Tratamiento estético de mínima invasión: blanqueamiento dentario interno

Esp. Od. M. Laura Calatayud, Esp. Od. Graciela García Crimi

INTRODUCCIÓN

El blanqueamiento de dientes endodonciados con tinciones representa un campo importante dentro de la odontología estética. Las tinciones de los dientes endodonciados se producen por varios factores: el tejido pulpar necrótico y los materiales de obturación abandonados en la cámara pulpar, como la amalgama y el eugenol; la hemorragia producida por el traumatismo y la acción de distintos medicamentos. Todos estos residuos, junto con bacterias y proteínas, penetran en el interior de los túbulos dentinarios produciendo la tinción de los dientes.

El color oscuro en los dientes ha sido siempre una consulta frecuente en el consultorio odontológico, y a la vez un conflicto difícil de resolver para el odontólogo general junto con la creciente demanda estética en nuestros pacientes.

En la última mitad del siglo XX, se instauró la utilización del denominado blanqueamiento dental interno, técnica conservadora que actualmente representa la vía mínimamente invasiva para encarar el oscurecimiento de los dientes desulpados.

Es importante, que antes de realizar el blanqueamiento, constatar que este es el tratamiento indicado, ya que un diente que ha recibido pulpectomía, y que se muestra pigmentado, no se convierte en candidato forzoso para el blanqueamiento interno. Por ello para adoptar la decisión terapéutica es necesario saber por qué se produjo la alteración de color y si es posible corregir la deficiencia antes de iniciar el tratamiento blanqueador.

Con tal propósito, es necesario que antes de intentar corregir una alteración de color en un diente desulpado, el profesional tenga muy claros los siguientes aspectos:

1. Diagnóstico de la etiología,
2. Plan de tratamiento: Protocolo de blanqueamiento
3. Pronóstico.

Es fundamental informar al paciente acerca de estos tres factores antes de iniciar el tratamiento, teniendo en cuenta que no deben prometerse resultados estéticos definitivos, ya que la mejoría sustancial puede ocurrir o no. Los factores que atentan contra la buena apariencia dental no se presentan solos. Estos pueden ser: forma dental inadecuada, restauraciones defectuosas, gingiva carente de armonía y salud, etc. Lo que exige, antes del blanqueamiento, hacer un diagnóstico, con el fin de determinar las causas de la falta de armonía o mala apariencia que pudiera existir.

El blanqueamiento interno está indicado en caso de pigmentaciones post eruptivas relacionadas con hemorragia pulpar, tales como: el trauma con hemorragia pulpar, la contusión o subluxación sin obliteración del conducto radicular, y la hemorragia pulpar (sin llegar a la reabsorción) producida por las fuerzas ortodóncicas excesivas, siempre que el pronóstico de la pieza dentaria no sea dudoso. También está indicado en el caso de pigmentaciones post eruptivas no relacionadas con hemorragia pulpar, tales como la degeneración pulpar y la necrosis pulpar. Además el blanqueamiento interno se puede hacer en piezas dentarias con alteraciones de color, en las que se hubiese rehecho el tratamiento de conducto, a causa de aperturas radiculares deficientes o a sellados defectuosos, sean estos apicales o coronarios. Para ello es indispensable realizar un interrogatorio exhaustivo previo, para recibir datos sobre el tratamiento endodóntico que recibió la pieza dentaria, particularmente

en lo que respecta a la longitud, técnica endodóntica empleada y materiales utilizados. En el análisis radiográfico debe observarse la obturación, el sellado del conducto, principalmente apical y cervical. También debe verificarse la ausencia de signos de inflamación en el periápice.

Durante el procedimiento de blanqueamiento dental interno, de un diente no vital endodonciado, el agente blanqueador difunde, a partir de la dentina de la cámara pulpar hacia el esmalte, sin llegar a la superficie del mismo. Es por esto que el blanqueamiento dental interno es el resultado de una reacción de oxidación en la dentina pigmentada. La técnica de blanqueamiento con perborato de sodio ha obtenido muy buenos resultados, desde Spasser en 1961, luego con modificaciones de Nutting y Poe y otros autores como Rostein, que fueron variando el solvente a mezclar con el perborato, ya sea peróxido de hidrógeno al 35%, al 3% o agua.

CASO CLÍNICO

El caso se refiere a una paciente de sexo femenino de 35 años de edad, al momento de la consulta presentó el elemento 13 oscurecido. La paciente refiere que notó el oscurecimiento durante la realización de un tratamiento de ortodoncia. Dicha ortodoncia tuvo una duración aproximada de 4 años. Al inicio de la primera sesión de blanqueamiento, el elemento se presentó con un tratamiento de conducto uniradicular, por diagnóstico de necrosis pulpar.

(Figura 1)

La técnica seleccionada se realizó con perborato de sodio y agua destilada, aplicada intracoronario durante 21 días renovado el material blanqueador 3 veces cada 7 días.

Se prefirió el perborato con agua que

Tratamiento estético de mínima invasión: blanqueamiento dentario interno

Esp. Od. M. Laura Calatayud, Esp. Od. Graciela García Crimi

con otro diluyente, por ser según numerosos estudios de investigación, una mejor solución para controlar su acidez comparada con otros productos que poseen altos niveles de peróxido.

Se siguió un protocolo de trabajo, con la toma de color al momento del diagnóstico y al finalizar el tratamiento.

(Figura 2)

Como sellador cervical, se aplicó resina flow, que fue llevado a la zona cervical con un explorador de punta fina.

Posteriormente se aplicó el perborato, preparado con agua destilada, formando una pasta de consistencia granulosa. Las obturaciones provisionarias se realizaron con ionómero de alta densidad ketac molar easymix, y la restauración definitiva con resina compuesta.

La alcalinización se realizó con hidróxido de calcio puro, incorporado intracoronario durante 14 días.

(Figura 1 y 3)

Durante el procedimiento de blanqueamiento dental interno que se realizó en este caso clínico de un diente no vital endodonciado, el material utilizado fue el perborato de sodio, que es un compuesto químico que se degrada de manera gradual, para liberar bajos niveles de peróxido de hidrógeno.

El perborato fue el material de elección por ser más seguro frente a las reabsorciones radiculares observadas en algunos casos de blanqueamiento dental interno.

Este agente oxidante está disponible en forma de polvo o en varias combinaciones comerciales patentadas. Es estable cuando está seco, pero en presencia de ácido, aire caliente o agua se descompone para formar metaborato de sodio, peróxido de hidrógeno y oxígeno efervescente.

Friedman, en 1997, mostró que el blanqueamiento interno con peróxido de hidrógeno al 30% era exitoso en el corto plazo, pero fallaba en el largo plazo en un 50%. A su vez el procedimiento

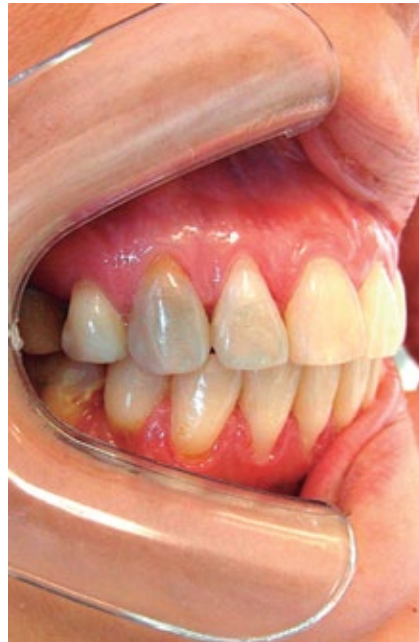

Figura 1

estuvo asociado con reabsorción radicular, situación que lleva a pensar que el procedimiento debe ser evitado y utilizar en su reemplazo perborato de sodio mezclado con agua, tal como lo recomendaron Rotstein y colab. desde 1991.

Es interesante recordar que luego de un blanqueamiento dentario interno existe la posibilidad de que se presente en esa pieza reabsorción dentinaria externa, a corto plazo o a largo plazo, es decir entre 1 y 7 años. La región afectada por lo general se localiza apicalmente con respecto a la unión epitelial, que necesariamente no coincide con el área cervical del diente, es decir que puede ubicarse en otras zonas de la raíz aunque se haya utilizado sellador cervical. Actualmente luego de 7 años de realizado el blanqueamiento dentario interno, el elemento 13 continúa con las mismas características de armonía y estética dental que al momento de realizado el tratamiento.

(Figura 4)

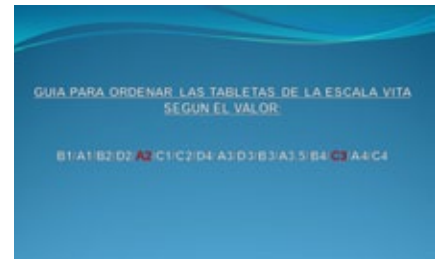

Figura 2

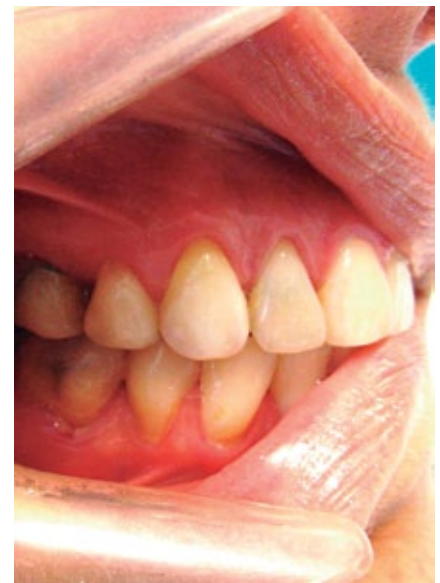

Figura 3

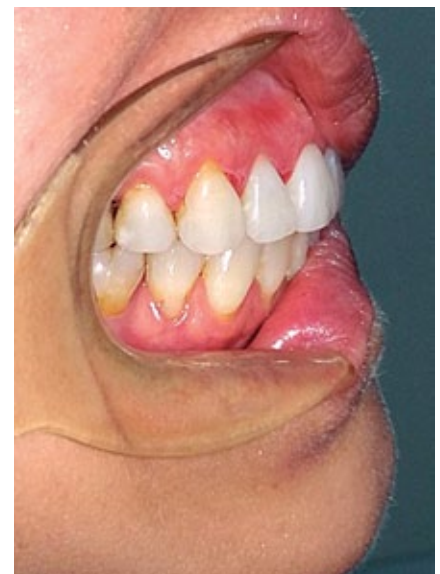

Figura 4

Tratamiento estético de mínima invasión: blanqueamiento dentario interno

Esp. Od. M. Laura Calatayud, Esp. Od. Graciela Garcia Crimi

DISCUSIÓN

Desde HAYWOOD, HEYMANN, COHEN, CHASE, TORNECK, ZACH, ROTSEIN y otros investigadores de blanqueamiento hasta los actuales, coinciden que el blanqueamiento dentario interno es la mejor elección conservadora para dar una solución estética, cuando está indicado.

Teniendo en cuenta las investigaciones, los antecedentes de trabajos en blanqueamiento dentario interno y sobre todo el trabajo real en la clínica del profesional odontólogo, los dos puntos más críticos son, la durabilidad del aclaramiento real de la pieza, y en el protocolo de trabajo, la efectividad del sellador cervical, que requiere cierta destreza del operador. De todas maneras es interesante reconocer que la colocación de un material en la zona

cervical es bastante complicada. Es cuestionable la posibilidad real de colocar un material en esa zona por el difícil acceso que presenta, teniendo en cuenta que hoy la tendencia de los endodoncistas es realizar aperturas mínimas para conservar tejido sano. Y lo más interesante es analizar que no hay garantía que por colocar un sellador cervical no se produzca, con los años, una reabsorción dentinaria externa. La patogenia de las reabsorciones depende de varios factores.

Para ocasionar la reabsorción es necesario que se produzca una alteración a nivel de la superficie radicular, que la haga susceptible a la reabsorción cervical externa. La probabilidad que se presente una reabsorción dentinaria externa en un DET como consecuencia de un blanqueamiento dentario interno,

es cada vez es más difícil, si se utilizan productos blanqueadores de ph neutro.

CONCLUSIÓN

El blanqueamiento dentario interno sigue siendo una opción aceptable para mejorar el aspecto cromático de las piezas dentarias despulpadas, ya que representa una alternativa restauradora conservadora realmente exitosa.

Cabe destacar las variables primordiales, como el diagnóstico, protocolo de trabajo, precauciones, ventajas e inconvenientes de cada una de las diferentes opciones de tratamiento.

Hoy si sabemos con certeza que es mejor utilizar los productos que han mostrado ser menos agresivos para la biología dentaria, como el perborato de sodio disuelto en agua, con su posterior alcalinización de la corona dentaria.

BIBLIOGRAFÍA

1. KOHEN S, DE FRANCESCHI C, RODRIGUEZ GA, *Blanqueamiento de piezas despulpadas*. En: Henostroza Haro, Gilberto, *Estética en Odontología Restauradora*, 1° Edición. Madrid; 2006. p 77-100.
2. ROSTEIN I, ZALKIND M, MOR C, TARABEAH A, FRIEDMAN S. *In vitro efficacy of sodium perborate preparations used for intracoronal bleaching of discolored nonvital teeth*. *Endod Dent Traumatol* 1991b, 7: 177-180.
3. BARATIERI LN, MAIA, E. *Clareamiento Dental*. Sao Pablo: Santos; 2004.
4. KOHEN S, DE FRANCESCHI C, RODRIGUEZ GA. *Blanqueamiento interno*, en: Kohen S, De Franceschi C, Rodriguez GA. *Estética del color dentario: blanqueamiento integral*. Buenos Aires: Sacerdotti; 2002. P.49-55.
5. REVISTA FACULTAD DE ODONTOLOGÍA UBA, VOL. 23 N°54/55; 2008.P. 19-25.
6. REVISTA DEL CÍRCULO ODONTOLÓGICO DE LA PLATA VOL. XIX N°36, 2006. P. 17-23
7. QUINTESSENCE VOL. XIV N° 5; 2001.P. 263-271
8. WWW.WIKIPEDIA.COM/*Perborato de sodio*
9. DE OLIVEIRA, LUCIANE DIAS 1, CARVALHO, CLAUDIO ANTONIO TALGE 2 Y COL. *Sealing evaluation of the cervical base in intracoronal bleaching*. *Dental Traumatology*; Dec 2003, Vol. 19 Issue 6, p 309-313, 5p.
10. BROWN G. *Factors influencing successful bleaching of the discoloured root filled teeth*. *Oral Surg* 1965, 20: 238-24
11. DIETZ VH. *The bleaching of discolored teeth*. *Dent Clin N Amer* 1957: 897-902.
12. ROTSTEIN I, MOR C, FRIEDMAN S, *Prognosis of intracoronal bleaching with sodium perborate preparation in vitro: 1 year study*. *J endod* 1993; 19(1): 10-12.13. Silva CRC, Sidney GB, Silva junior JA, *Reabsorcao cervical apos clareamento intracoronario. A apcao do tracionamento*. *JBC J Bras Clin estet odontol*; 3(14): 63-5,1999.
14. TEIXEIRA FB, NOGUERIRA EC, FERRAZ CCR, ZAIA AA, *Clareamento dental interno com pasta de perborato de sodio e agua destilada/ internal dental bleaching using sodium perborate/ distilled water paste*. *Rev. Assoc Paul Cir Dent* 2000; 54(4):315-8.
15. BIZHAN GM, GEIDEN A, BLUNCK U, ZIMMER S, SEEMAN R, ROULET JF., *Intracoronal bleaching of discolored non-vital teeth*. *Oper Dent* 2003; 28(4):334-40.

Caso Clínicos

Caracterización gingival en Prótesis Total Removible

Gingival characterization in Total Removable Protheses

AUTORES

FABRICIO ALEJANDRO HERRERA (a)
DANIELA VIVEROS VARGAS (a)
LY MASSIEL CASTEDO SORIA DDS, ESP, MSC (b)

(a) Estudiantes de la carrera de Odontología, Universidad Católica Boliviana San Pablo, Santa cruz de la Sierra, Bolivia.

(b) Docente Investigadora de Odontología y docente Titular, Universidad Católica Boliviana San Pablo, Santa Cruz de la Sierra, Bolivia.

AUTOR DE CORRESPONDENCIA

LY MASSIEL CASTEDO SORIA DDS, ESP, MSC

Universidad Católica Boliviana San Pablo

Km 9 Carretera al Norte

Telf: 591 (3) 3 4429999 Int. 308 / Cel.: 591 75099699

Email: lmassiel@ucbscz.edu.bo; ly_mcs@hotmail.com

RESUMEN

La prótesis total removible como tal, es un dispositivo que reemplaza los dientes naturales devolviendo la dimensión vertical, función masticatoria, armonía facial y estética en general. En la confección de las prótesis totales removibles (PTR) se debe buscar un máximo de estabilidad y soporte para el establecimiento de funciones fisiológicas tales como la masticación y el habla, así como también buscar la estética; es por ello la importancia de conocer un sistema de caracterización gingival para estas prótesis, mediante el cual se pueda proporcionar una mayor naturalidad de las mismas y bienestar para el paciente.

En el desarrollo clínico de esta investigación se emplea el sistema Tomás Gomes (STG). Este sistema nos brinda una alternativa para dar alta estética al paciente y que así esta pueda pasar desapercibida, obtener comodidad y dar mayor autoconfianza para el paciente. Mediante la realización de este sistema se observa que dicha prótesis resulta muy satisfactoria, gracias a la diversidad de colores y versatilidad de las resinas acrílicas que presenta el Sistema Tomas Gomes (STG).

Palabras Claves: Prótesis Total Removible, Caracterización Gingival, Sistema Tomas Gomez (STG)

ABSTRACT

The total removable prosthesis as such, is a device that replaces the natural teeth by returning the vertical dimension, the masticatory function, the facial harmony and the aesthetics all in general. In the preparation of total removable protheses (PTR) you should look for a maximum of stability and support for the establishment of physiological functions such as chewing and speech, also the right to search the aesthetic; for these the importance to get knowledge about a system of gingival characterization for protheses, through which you can provide a better naturalness and give wellness to the patient. The Tomás Gomes system was used, in the clinical development of this research. This system gives us an alternative to give high aesthetics to the patient and thus the prosthesis can be unnoticed, get comfort and greater confidence for the patient. By carrying out this system it was observed that this prosthesis was very satisfactory, thanks to the diversity of colors and versatility of the acrylic resins that the Tomas Gomes System presents.

Keywords: Total Removable Prosthesis, Gingival Characterization, Tomas Gomez System (STG)

Caracterización gingival en Prótesis Total Removible

Fabrizio Alejandro Herrera; Daniela Viveros Vargas; Ly Massiel Castedo Soria

INTRODUCCIÓN

La funcionalidad y estética son dos criterios que nos guían para la elaboración de cualquier prótesis dental; en este caso en particular de unas prótesis totales removibles (PTR). Debemos recordar los criterios estéticos, referidos a la belleza de manera integral y los que exige el paciente, dato que se tendrá que seguir para la rehabilitación completa, acompañada siempre de la funcionalidad de las mismas.

Es por ello que tenemos como objetivo principal en el desarrollo de este caso clínico el de dar a conocer una nueva técnica denominada Tomás Gómez (STG). Así mismo, demostrar que las PTR se integran al paciente de manera que pasan desapercibidas, simulando lo natural; mediante lo artificial junto a todos los recursos que se encuentren a nuestra disposición como por ej.: maquillajes gingivales, montajes irregulares, dientes de formas naturales y otros. Unas prótesis que devuelven salud y naturalidad, con armonía, simetría, características de colores de acuerdo con la edad del paciente. A su vez la importancia de tener en cuenta los parámetros básicos de estabilidad, retención y soporte para la realización tienen que ser ineludibles para que de esta manera se pueda obtener beneficios funcionales óptimos al paciente.

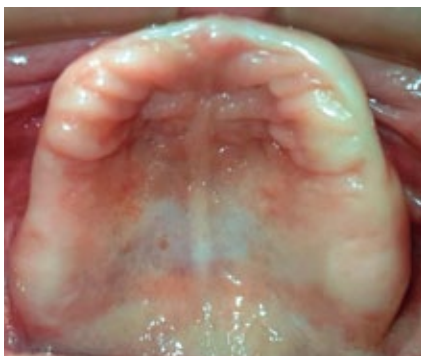

Figura 1

CASO CLÍNICO

Se realizó una historia clínica exhaustiva: la paciente de sexo femenino, estado civil soltera, nacionalidad boliviana, de 61 años acude a la consulta y narra que sus prótesis totales (superior e inferior) se encontraban en mal estado en un corto tiempo de uso, enfatizando en el color de los dientes y encía acrílica.

Se inicia con el protocolo mediante el examen clínico extraoral, el cual presentaba pérdida de dimensión vertical, en la evaluación de la articulación temporomandibular no se manifestó ninguna patología de esta. En el examen clínico intraoral, se observó la apertura bucal la cual era mediana, seguido de inspeccionar también la anatomía de los rebordes alveolares y la mucosa donde no se observó ninguna patología, el tamaño del arco superior era mediano con tipo de paladar en forma de "U"; el tamaño es congruente con su homólogo y se corroboró que el reborde inferior se encontraba con reabsorción en filo de cuchillo en una fase moderada, el reborde superior se observó en buenas condiciones, como se distinguen en las figuras 1 y 2

PROCEDIMIENTOS CLINICOS

Los pasos se realizaron de manera ordenada, se comenzó con la **selección de cubetas**, para este paso se adaptaron las

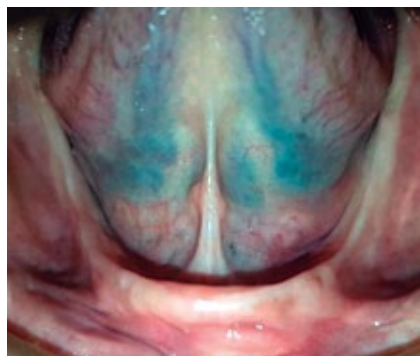

Figura 2

cubetas con cera roja en toda la periferia del borde de las cubetas.

En esa misma cita se realizó la **impresión preliminar** con hidrocoloide irreversible, tomando en cuenta todos los reparos anatómicos, para la impresión se confeccionó un encofrado de cera para obtener un mejor vaciado, y así se obtuvieron los **modelos de estudio**, que se vaciaron en yeso piedra, en los cuales eran evidentes lo detalles, forma y tamaño de los rebordes, se enceraron aquellas zonas más retentivas como se observa en la figura 3. Una vez obtenidos dichos modelos, se confeccionaron **las cubetas individuales** con acrílico auto-polimerizables¹, las cuales nos sirvieron para la **impresión funcional**, antes de ello se realizó una adaptación de las cubetas individuales para verificar los límites colocando cera en los bordes de dichas cubetas y fue así como se procedió con la impresión funcional con silicona por condensación (base – catalizador)² como se puede observar en la figura 4.

Fue así como se consiguieron **los modelos de trabajo**, donde se elaboraron las **placas bases y rodetes**, estos dos ultimo elementos cumplen la función de replicar el grosor y forma de la futura prótesis total respectivamente. En la siguiente cita se realizó el **ajuste en boca de la placa base y rodetes superiores**, tomando en cuenta todos los reparos anatómicos para conseguir un buen sellado periférico, el próximo paso fue tomar la **armonía facial y plano de Fox**, donde se observó que la plenitud labial se encontraba en armonía tomando en cuenta el grosor del labio, las comisuras naso genianas, la dimensión vertical en perfil y todos los parámetros utilizados^{3,4}, como se muestra en las Figuras 5 y 6. Se tomó en cuenta la línea media sagital de la cara del paciente y a partir de ángulo interno del ojo y el surco naso geniano se consiguieron, la línea media dental y

Caracterización gingival en Protésis Total Removible

Fabrício Alejandro Herrera; Daniela Viveros Vargas; Ly Massiel Castedo Soria

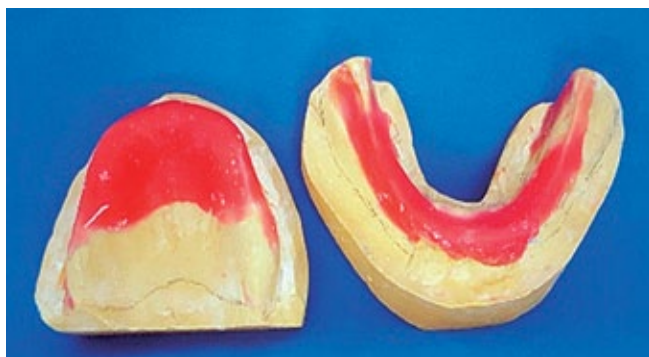

Figura 3

las líneas caninas respectivamente, por último, con ayuda del plano de Fox se realizó una paralelización del plano oclusal con respecto a la línea bi-pupilar y el plano de Frankfort. Figura 7

En esa misma cita se hizo el **montaje del modelo superior en el articulador semiajustable**⁵, se aprovechó en esta cita para la **selección y toma de color de dientes**, los cuales respecto a su morfología facial de la paciente y el gusto de ella misma se eligieron ovoidales 210 del colorímetro chromascop.^{6,7}

En la cuarta cita, se tomó la **dimensión vertical con el compás de Willis para el maxilar inferior**, el cual se realizó tomando en cuenta ciertos parámetros que son: base de la nariz y base del mentón⁸ resultando 5.1mm y se corroboró con la medida del ángulo externo del ojo y la comisura labial⁹, luego se montó el modelo inferior según el protocolo^{10,11}. Figura 8, 9 y 10

Para concluir con este procedimiento

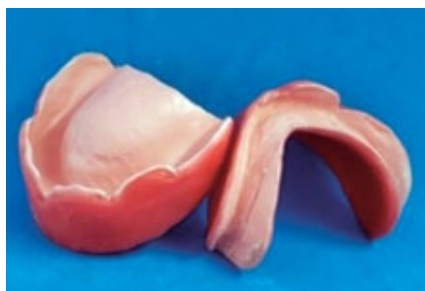

Figura 7



Figura 4

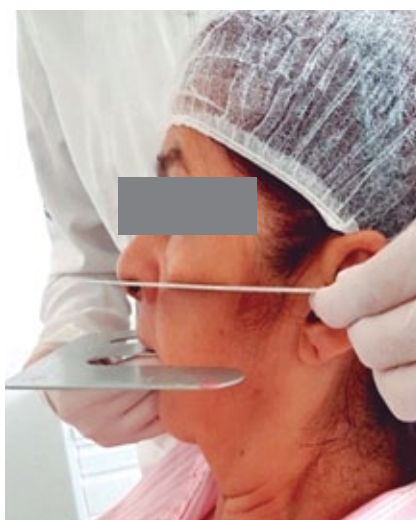

Figura 5

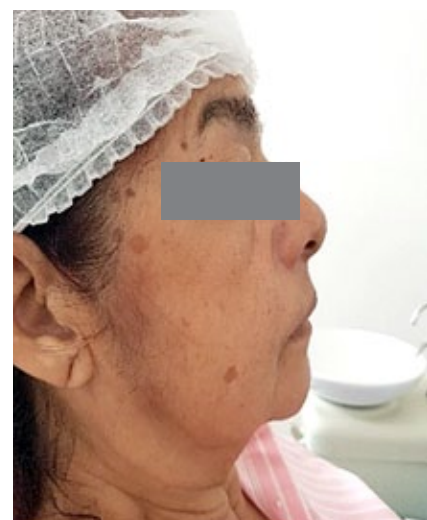

Figura 6

mandamos al laboratorio dental para el enfilado. En la próxima cita se realizó el paso de **adaptación y prueba del enfilado**¹², en cual se hizo una observación en el diente 23 el cual estaba levemente prominente en comparación con su homólogo, haciendo su propia indicación para el cambio de posición. Figuras 11 y 12

Se aprovechó el mismo día para la **toma de color de encía (Sistema Tomás Gomes)**, este procedimiento es particular de esta técnica, la cual se realizó de acuerdo con dos zonas, fondo del surco y papilas

con el color de 14 y 8^a respectivamente. Figuras 13

El **Sistema Tomás Gomes (STG)** presenta un kit de resinas acrílicas pigmentadas, este kit está compuesto por un libretto diagramado con 20 diferentes tipos de caracterizaciones, siendo 4 de ellos para pigmentación intensiva. Figura 14

Para iniciar la caracterización tomamos el kit de resina acrílica y separamos los botes con los colores que vamos a usar por ejemplo si utilizamos la escala del número 4 que son: Rosado Medio, Rosado Rojo, Rosado Violeta y Rosado Claro.

Caracterización gingival en Protésis Total Removible

Fabrizio Alejandro Herrera; Daniela Viveros Vargas; Ly Massiel Castedo Soria

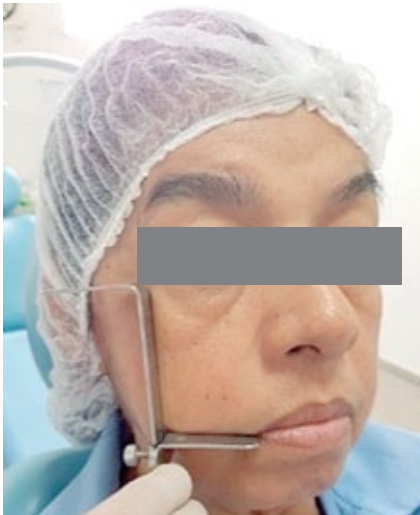

Figura 8

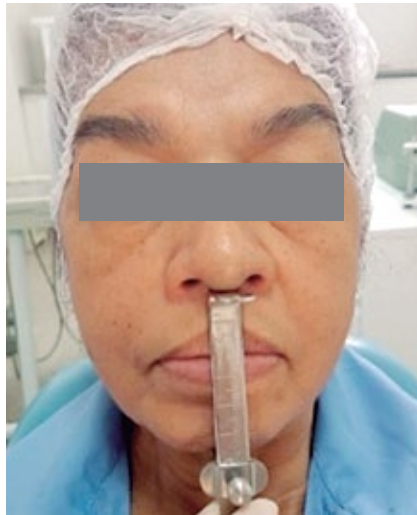

Figura 9

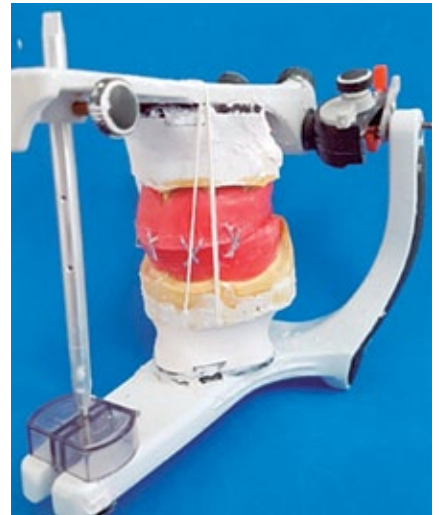


Figura 10

El laboratorio debe tener un conta-gotas de vidrio lleno de monómero de lenta polimerización con Crosslink. Las venas rojas deberán ser enfiladas en una placa de vidrio y para ser aplicadas usaremos un pincel fino. Para comenzar con el trabajo, aplicamos en el yeso una camada de aislante, el mismo debe estar mojado

en el yeso para colocar la primera camada de venas en vestibular. Antes no había manera de informar al protético la coloración de la encía del paciente, por ello se idealizó una secuencia de escalas de encías enumeradas siguiendo las caracterizaciones constantes del libreto. Para conseguir los defectos de la caracteriza-

ción tendrán que ser aplicadas tres capas de resina acrílica en vestibular de la prótesis de acuerdo con las indicaciones del libreto¹³. Figura 15

El aislante fijará las venas. En caso de que fuera silicona en vez de yeso se coloca vaselina en pasta para luego colocar la primera camada de venas rojas. La disposición es hecha en dos etapas una en cada hemiarcada a partir de la parte más prominente del incisivo central en vestibular hasta llegar a la región de los molares con la tuberosidad incluida 14.

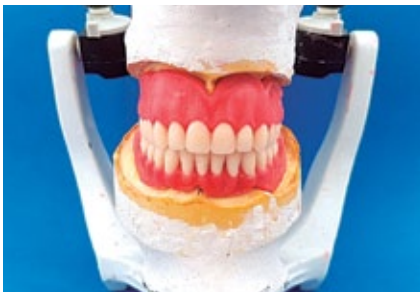

Figura 11

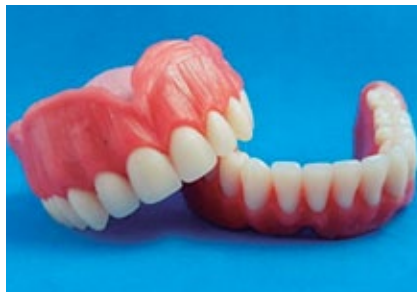

Figura 12

Presentaciones (STG)

- RC – Resina Rosa Claro
- RM – Resina Rosa Medio
- RV – Resina Rosa Rojo
- R – Resina Rosa Morado

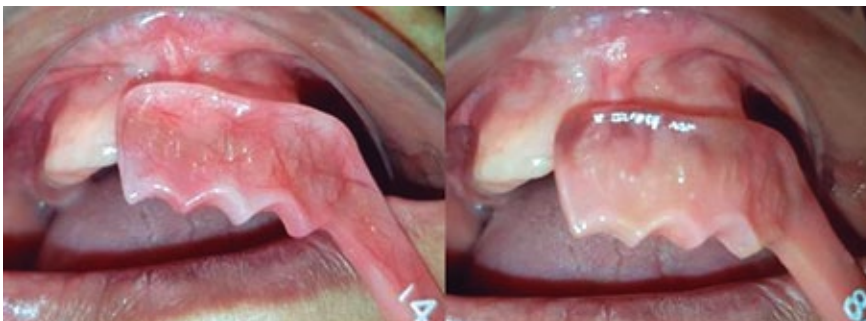

Figura 13

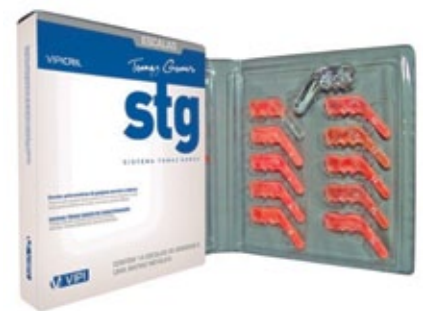

Figura 14

Caracterización gingival en Protésis Total Removible
 Fabrício Alejandro Herrera; Daniela Viveros Vargas; Ly Massiel Castedo Soria

Figura 15

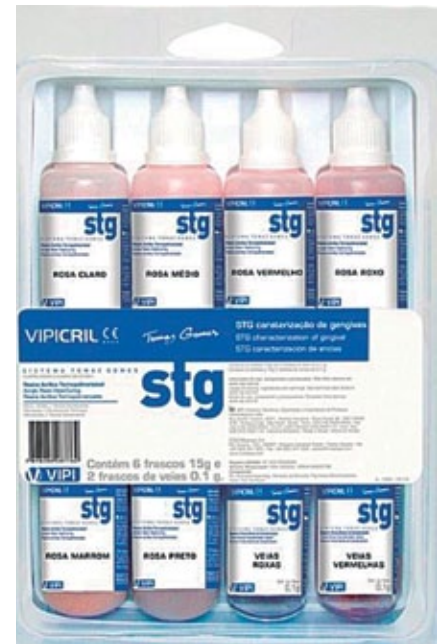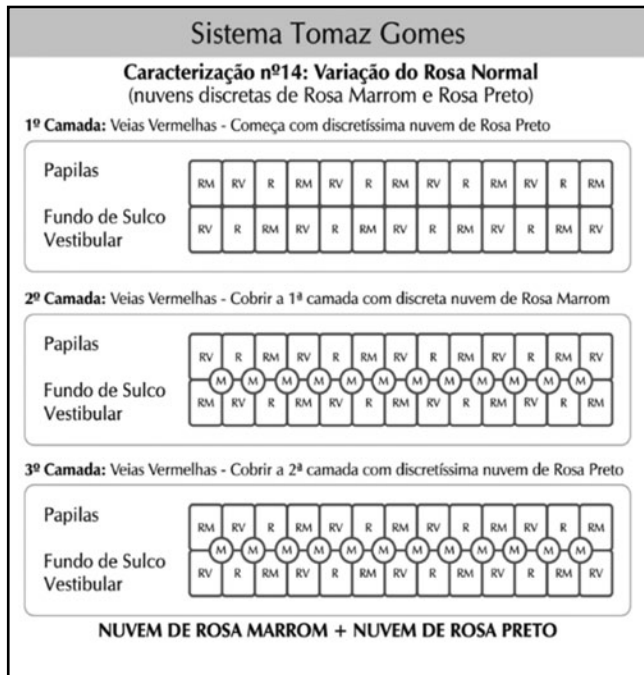


Figura 16

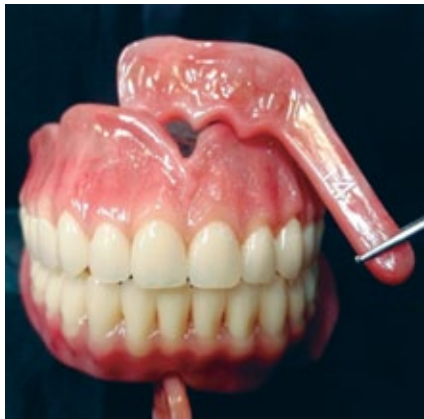

Figura 17

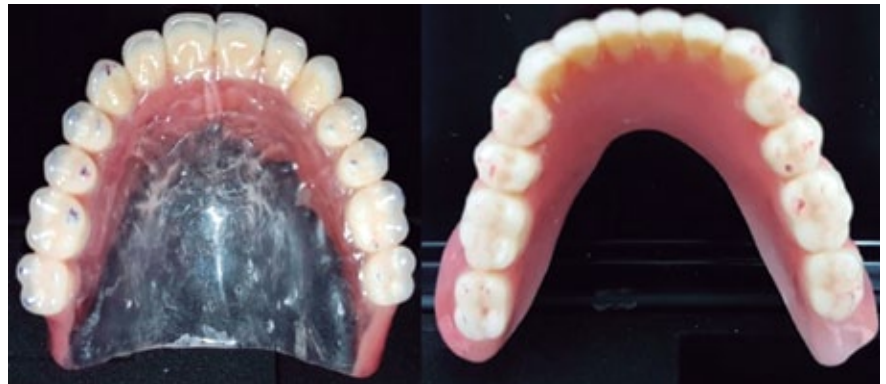

Figura 18

M – Resina Roja Marrón
 RP – Resina Roja Negro
 67 – Resina Color 67 de lenta polimerización para facetas. Figura 16

Este Sistema Tomás Gomes tiene propiedades únicas como acrílico: bajo monómero residual, ausencia de porosidades, brillo inigualable, excelente estabilidad dimensional, gracias a que es una técnica usada en microondas, por ello reduce la aparición de hongos y microorganismos

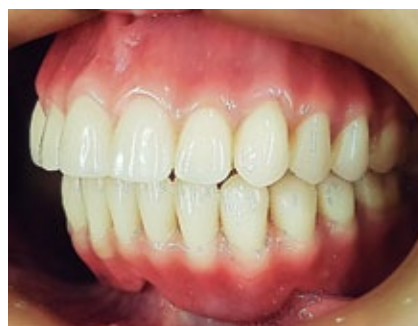

Figura 19

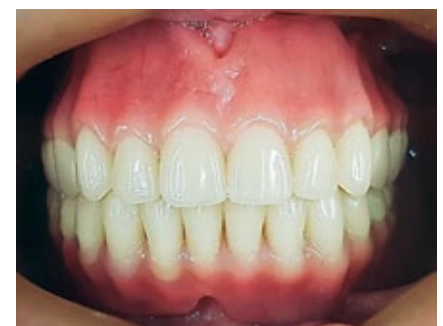

Figura 20

Caracterización gingival en Prótesis Total Removible

Fabrizio Alejandro Herrera; Daniela Viveros Vargas; Ly Massiel Castedo Soria

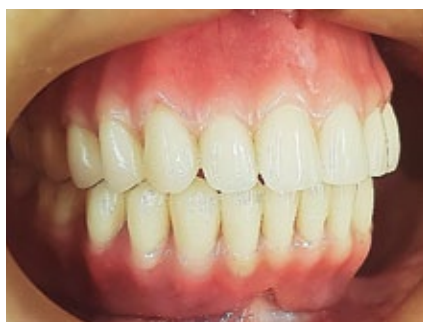

Figura 21

en la superficie acrílica. Para finalizar con este paso se mandaron dichas indicaciones al laboratorio dental para que se realice el **acrilizado de prótesis y pulido**. Figura 17

Una vez obtenida la prótesis acrilizada procedimos con el **ajuste oclusal** 15 para la instalación de la prótesis. Figura 18

Al finalizar con la entrega de las prótesis se dieron las **indicaciones sobre la higiene y mantenimiento de las pró-**



Figura 22: Antes.

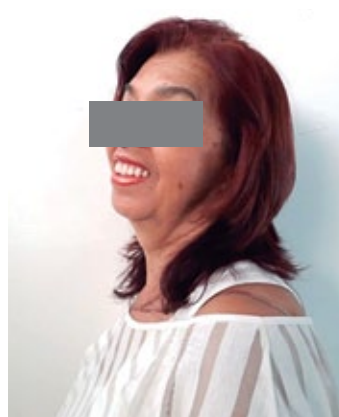

Figura 23: Después.

tesis al igual que las correspondientes a la paciente. Figura 19, 20 y 21

RESULTADOS

Gracias a este sistema se pudo lograr satisfactoriamente una rehabilitación estética y funcional copiando lo natural y devolviendo la confianza en el paciente. Figura 22 y 23

CONCLUSIÓN

Cualquiera sea el tratamiento si se trata de innovar y dar nuevas alternativas con nuevas técnicas que favorezcan a los resultados estéticos y funcionales estaremos rehabilitando integralmente al paciente, por ello este sistema nos ayudará a conocer nuevos campos, no solo en Prótesis Totales Removibles sino en sus diversas ramas.

BIBLIOGRAFÍA

1. PRETI G., BASSI F., CARROSSA S., CATAPANO S., MACALUSO G.N., PERA P. ET AL. *Rehabilitación Protésica 3ª Edición. (Cap. 4 Las Resinas Acrílicas)*. Colombia: Amolca. 2008; 281-289
2. OZAWA D. J.Y, OZAWA M. J.L. *fundamento de prosthodontia total. Primer ed. México. Editorial Trillas. 2010; pag. 424.*
3. TAUTIN FS. *Denture esthetic is more than tooth selection. J prosthet Dent. 1978; 40:127-30*
4. ESPOSITO SJ. *Esthetics for denture patients. J prosthet Dent: 1980; 44:608-15*
5. OROZCO VARO A., ARROYO CRUZ G., MARTÍNEZ DE FUENTES R., VENTURA DE LA TORRE J., CAÑADAS RODRÍGUEZ D., JIMÉNEZ CASTELLANOS E. *Relación céntrica: revisión de conceptos y técnicas para su registro. Parte I. Avances en Odontostomatología. 2008; 24(6): 365-368.*
6. WALISZEWSKI M. *restoring dentate appearance: a literature review for modern complete denture esthetics. J prosthet Dent. 2005; 93:386-94*
7. VILLAMIZAR M. Y COL. *Manual de Prótesis Total. Facultad de Odontología Universidad Nacional de Colombia. Cap. 6; 1993*
8. PETER E. DAWSON. *Evaluación, diagnóstico y tratamiento de los problemas oclusales. Editorial Salvat. Barcelona, 1991. pág.: 61-73*
9. TURANO, J. C.; TURANO, L.M. *Fundamentos de prótese total. São Paulo Santos, 2000. p. 219-245*
10. MCGIVNEY, G.P, CARR A.B. *Prótesis Parcial Removible. 10ª Edición. (Cap. Introducción y Terminología). Argentina: Medica Panamericana. 2004*
11. PRETI G., BASSI F., CARROSSA S., CATAPANO S., CORRALINI M., GASTALDI G. ET AL. *Rehabilitación Protésica, 2ª Edición. (Premisa a los principios de construcción de la Prótesis Total: Retención, Estabilidad, Soporte). Colombia: Amolca. 2008*
12. GARCÍA M. JL. *EDICIÓN 2006. Enfilado Dentario, Bases para la Estética y la Estática en Prótesis Removible. Colombia. Amolca*
13. GOMES, T; MORI M.; CORREA, G. A. – *Atlas de Caracterização em Prótese Total e Prótese Parcial Removível, São Paulo: Editora Santos, 1998.*
14. GOMES, T; MORI, M.; CORREA, G. A. – *Emprego de Resinas Pigmentadas para Caracterizar Próteses Totais e Próteses Parciais Removíveis, Revista Odonto – Pope 1 (3). 170/181, Jul/Set 1997*
15. ALONSO, ALBERTINI Y BECHELLI. *Oclusión y Diagnostico en Rehabilitación Oral: Medica. Panamericana na; 1999.*

Investigación

Evaluación de la permeabilidad apical obtenida luego del retratamiento endodóntico (estudio in vivo)

Evaluation of apical permeability obtained after endodontic retreatment (live study)

AUTORAS

ESP. OD. REYES, MARÍA GIMENA

JTP. Cátedra de Endodoncia FO. UN Cuyo. Jefe de clínica Carrera de Especialización en Endodoncia. FO. UN Cuyo. Especialista en Endodoncia
Álzaga 4135. Chacras de Coria. Luján de Cuyo. Mendoza.
E-mail: gimena_reyes@hotmail.com

PROF. DRA. PEÑA, GRACIELA ROXANA

Profesora Titular. Cátedra de Endodoncia I y II. FO. UNCuyo.
Coordinadora Académica Carrera de Especialización en Endodoncia. FO. UN Cuyo. Doctora en Odontología (UNC). Magíster en Investigación Clínica (FCM. UNCuyo) Especialista en Docencia Universitaria (UNCuyo). Especialista en Endodoncia (Universidad Maimónides).
E-mail: gpena@fodonto.uncu.edu.ar

COAUTORES

ESP. OD. RODRÍGUEZ, ALICIA

Prof. Adjunta. Cátedra de Endodoncia II FO. UN Cuyo. Jefe de Clínica Carrera de Especialización en Endodoncia. FO. UN Cuyo. Especialista en Endodoncia y Especialista en Docencia Universitaria.

ESP. OD. ANSELMÍ, ALBERTO

Prof. Adjunto: Cátedra de Endodoncia I FO. UN Cuyo. Jefe de clínica Carrera de Especialización en Endodoncia. FO. UN Cuyo. Especialista en Endodoncia y Especialista en Docencia Universitaria.

OD. BARRERA BORIO, MAIRA SOL

JTP. Cátedra de Endodoncia FO. UN Cuyo. Alumna de la Carrera de Especialización en Endodoncia. FO. UN Cuyo. Becaria proyecto de investigación.

ESP. OD. GONZÁLEZ, ANA JULIETA

JTP. Cátedra de Endodoncia FO. UN Cuyo. Jefe de clínica Carrera de Especialización en Endodoncia. FO. UN Cuyo. Especialista en Endodoncia.

RESUMEN

El término retratamiento, es ampliamente utilizado en endodoncia para designar una intervención endodóntica con el fin de mantener los elementos dentarios en la cavidad oral. Una multiplicidad de factores también están involucrados en el pronóstico de elementos dentarios tratados endodónticamente; así como el tiempo transcurrido desde el primer tratamiento, la condición de los elementos dentarios en la cavidad oral, la presencia de restauraciones adecuadas y la compleja relación entre la enfermedad y el huésped pueden ser citados como ejemplo entre otros. La determinación de la longitud de trabajo es una de las etapas más importantes de la re-preparación del conducto, momento en el que se mide la longitud

ABSTRACT

The term retreatment, is widely used in endodontics to designate an endodontic intervention in order to maintain the dental elements in the oral cavity. A multiplicity of factors are also involved in the prognosis of tooth elements treated endodontically; as well as the time elapsed since the first treatment, the condition of the dental elements in the oral cavity, the presence of adequate restorations and the complex relationship between the disease and the host can be cited as examples among others. The determination of the working length is one of the most important steps of the re-preparation of the canal, at which time the length of the tooth is measured, indicating the apical limit of instrumentation and obturation. Currently, the use of latest

Evaluación de la permeabilidad apical obtenida luego del retratamiento endodóntico (estudio in vivo)

Esp. Od. Reyes, María Gimena; Prof. Dra. Peña, Graciela Roxana; Esp. Od. Rodríguez, Alicia; Esp. Od. Anselmi, Alberto; Od. Barrera Borio, Maira Sol;

Esp. Od. González, Ana Julieta

del diente, indicando el límite apical de instrumentación y obturación. Actualmente, la utilización de localizadores foraminales de última generación que trabajan por diferencia de impedancia hace viable la localización correcta del foramen apical, haciendo posible que el profesional respete los límites anatómicos y morfológicos del conducto, dando mayor previsibilidad al tratamiento.

El objetivo de este trabajo, fue corroborar la presencia de permeabilidad apical mediante el uso de localizadores apicales, en dientes con indicación de retratamiento endodóntico.

Materiales y Métodos: Se analizó la permeabilidad apical de 100 raíces de elemento dentarios con indicación de retratamiento endodóntico de pacientes que concurrieron a la especialidad de endodoncia y curso de posgrado de la Facultad de Odontología de la Universidad Nacional de Cuyo, a los cuales se les solicitó el consentimiento informado.

Para la desobturación de los conductos se utilizó para el tercio coronario radicular fresas Gates Glidden (Dentsply Maillefer, Suiza) y para el tercio medio y apical del conducto se utilizaron sistemas rotatorios de Níquel titanio Mtwo (VDW, Alemania), Reciproc (VDW, Alemania) y Wave One (Dentsply Maillefer, Suiza) accionados con el motor Silver Reciproc (VDW, Alemania), utilizando el programa específico para esos instrumentos. La irrigación de los conductos se realizó con hipoclorito de sodio al 5,25% y EDTA. La permeabilidad apical se determinó utilizando limas tipo K (Dentsply Maillefer, Suiza) junto con localizador apical Propexi Pixi (Dentsply Maillefer, Suiza), Propex II (Dentsply Maillefer, Suiza) y Raypex (VDW, Alemania). Se registró la presencia o no de permeabilidad apical mediante el uso de localizadores apicales, que registraron al momento de obtener permeabilidad apical un registro de 0 (cero) coincidiendo con la localización del foramen apical. Los datos obtenidos se registraron en una planilla ad hoc confeccionada específicamente para este estudio y posteriormente se realizó su análisis estadístico, mediante test de chi cuadrado.

generation foraminal locators that work by impedance difference makes the correct location of the apical foramen viable, making it possible for the professional to respect the anatomical and morphological limits of the canal, giving greater predictability to the treatment.

The objective of this work was to corroborate the presence of apical permeability through the use of apical locators, on teeth with indication of endodontic retreatment.

Materials and Methods: The apical permeability of 100 roots of teeth was analyzed with indication of endodontic retreatment of patients who attended the specialty of endodontics and postgraduate course of the Faculty of Dentistry of the National University of Cuyo. requested informed consent.

To clean the ducts, Gates Glidden strawberries (Dentsply Maillefer, Switzerland) were used for root canal crowning, and Mtwo nickel titanium rotary systems (VDW, Germany), Reciproc (VDW, Germany) were used for the middle and apical ducts of the duct.) and Wave One (Dentsply Maillefer, Switzerland) powered by the Silver Reciproc engine (VDW, Germany), using the specific program for these instruments. Irrigation of the ducts was performed with 5.25% sodium hypochlorite and EDTA. The apical permeability was determined using type K files (Dentsply Maillefer, Switzerland) together with Propexi Pixi apical localizer (Dentsply Maillefer, Switzerland), Propex II (Dentsply Maillefer, Switzerland) and Raypex (VDW, Germany). The presence or absence of apical patency was recorded through the use of apical locators, which registered a record of 0 (zero) at apical permeability coinciding with the location of the apical foramen. The data obtained were recorded in an ad hoc form specifically prepared for this study and later their statistical analysis was performed using a chi-squared test.

INTRODUCCIÓN

El término retratamiento, es ampliamente utilizado en endodoncia para designar una intervención endodóntica con el fin de mantener los elementos dentarios en la cavidad oral.

Sin duda un gran número de fracasos en endodoncia está relacionado con procedimientos clínicos que no tienen en cuenta los protocolos mínimos de la especialidad y pueden resultar en falta de prevención y control de la infección intra-

canal (Siqueira, 2001). Sin embargo, una multiplicidad de factores también están involucrados en el pronóstico de elementos dentarios tratados endodónticamente; así como el tiempo transcurrido desde el primer tratamiento, la condición de los

Evaluación de la permeabilidad apical obtenida luego del retratamiento endodóntico (estudio in vivo)

Esp. Od. Reyes, María Gimena; Prof. Dra. Peña, Graciela Roxana; Esp. Od. Rodríguez, Alicia; Esp. Od. Anselmi, Alberto; Od. Barrera Borio, Maira Sol; Esp. Od. González, Ana Julieta

elementos dentarios en la cavidad oral, la presencia de restauraciones adecuadas y la compleja relación entre la enfermedad y el huésped pueden ser citados como ejemplo entre otros.

La Asociación Americana de Endodoncia (1994), define el retratamiento endodóntico como: procedimiento para remover materiales obturadores de los conductos y nuevamente modelar, limpiar y obturar los canales, debido a que el tratamiento original parece inadecuado, o falló, o por haber exposición del conducto al medio oral por tiempo prolongado.

El objetivo del retratamiento fue realizar una terapia endodóntica que permita volver al diente tratado nuevamente funcional y confortable, permitiendo la reparación completa de las estructuras de soporte. (Carr, 2000)

La determinación de la longitud de trabajo es una de las etapas más importantes de la re-preparación del conducto, momento en el que se mide la longitud del diente, indicando el límite apical de instrumentación y obturación. Actualmente, la utilización de localizadores foraminales de última generación que trabajan por diferencia de impedancia hace viable la localización correcta del foramen apical, haciendo posible que el profesional respete los límites anatómicos y morfológicos del conducto, dando mayor previsibilidad al tratamiento endodóntico. Por su fácil manipulación y debido al alto éxito clínico, la utilización de localizadores foraminales es considerada de rutina en la práctica endodóntica y su uso en todos los casos puede ser considerado imprescindible (Shabahang et al., 1996).

Durante la instrumentación, el remanente pulpar y dentinario puede bloquear el acceso al tercio apical, incrementando la posibilidad de la formación de escalones, desviación y perforación. En 1989, Buchanan estableció que el bloqueo a este nivel puede ser evitado durante la instrumentación, usando una lima de pasaje, la cual define como "una lima flexible

Figura 1: Diagrama de barras en donde se observa elementos dentarios con permeabilidad apical (45) y sin permeabilidad apical (17)

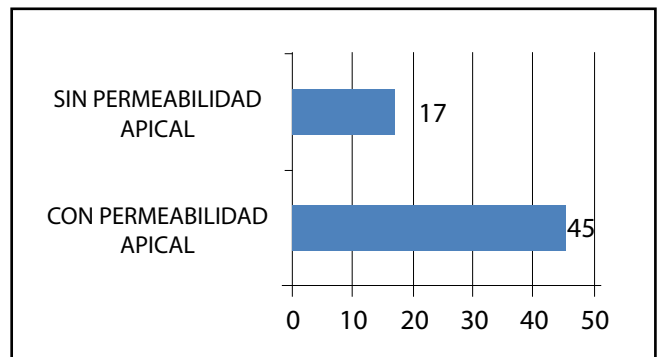


Figura 2: Diagrama de barras en donde se observa elementos dentarios sin permeabilidad apical desobturados con distintos sistemas (MTWO y Reciproc)

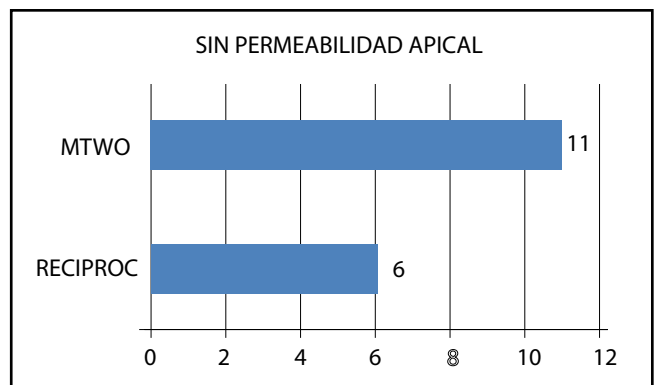
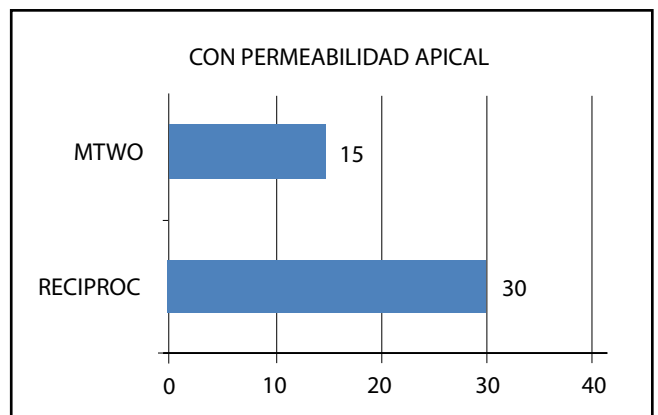


Figura 3: Diagrama de barras en donde se observa elementos dentarios con permeabilidad apical desobturados con distintos sistemas (MTWO y Reciproc)



calibre 10 o 15 que debe ser llevada de forma pasiva a través de la constricción apical sin ensancharla". En este concepto de lima de pasaje, el instrumento es llevado a 1mm más allá de su longitud de trabajo original.

El retratamiento endodóntico es necesario cuando postratamiento se detecta enfermedad (Mandel E. et al., 1992). El ob-

jetivo del retratamiento endodóntico es remover todo el material de obturación, y otros contenidos dentro del conducto para crear un ambiente propicio que conduzca a la curación.

La permeabilidad apical es definida por la Asociación Americana de Endodoncia (2012) como una técnica donde la porción apical del canal es mantenida libre

Evaluación de la permeabilidad apical obtenida luego del retratamiento endodóntico (estudio in vivo)

Esp. Od. Reyes, María Gimena; Prof. Dra. Peña, Graciela Roxana; Esp. Od. Rodríguez, Alicia; Esp. Od. Anselmi, Alberto; Od. Barrera Borio, Maira Sol;

Esp. Od. González, Ana Julieta

de detritos mediante la recapitulación con una lima de bajo calibre a través del foramen apical. El mantenimiento de la permeabilidad durante la instrumentación tiene el potencial de prevenir la acumulación de restos de dentina y el tejido blando en el tercio apical de los conductos radiculares, que a su vez disminuye la posibilidad de errores de procedimiento, como el bloqueo, el transporte, escalones y perforaciones (Cailleteau y Mullaney, 1997). Además de ayudar en el mantenimiento de la longitud de trabajo (WL), se ha informado que mejora la sensación táctil y facilita la irrigación en el tercio apical del canal (Buchanan 1989, Vera et al., 2012a). En los dientes con pulpas necróticas e inflamadas, la permeabilidad puede ayudar a eliminar las bacterias que están presentes alrededor del foramen apical (Siqueira 2005).

Uno de los principales objetivos de la terapia endodóntica se basa en el establecimiento de un adecuado diagnóstico y una correcta selección de caso, fundamentados en la concepción de los aspectos biológicos, los cuales, alternados con la tecnología, puntualizan las bases para el correcto desenvolvimiento del tratamiento a seguir según los requerimientos de cada entidad en particular.

Desde el punto de vista clínico, son muchos los factores que influyen en el éxito del tratamiento. El tercio apical, constituye una de las principales consideraciones endodónticas que ha requerido mayor atención por parte de investigadores y clínicos debido a la complejidad anatómica que caracteriza esta región, lo que representa, en la mayoría de los casos, un inconveniente para el operador.

En casos de periodontitis es muy importante el uso rutinario de una lima de permeabilización apical para mantener abierto el orificio apical, evitando la formación de un tapón de virutas de dentinarias y permitiendo que las soluciones irrigadores alcancen la superficie del ápice, con lo que su acción antibacteriana

se extenderá ligeramente más allá del interior del conducto. Al mismo tiempo que se alcanza este objetivo, se posibilita el mantenimiento de un calibre apical moderado, suficiente para conseguir la limpieza de la zona final del conducto y su posterior obturación. Finalmente es posible considerar; que a pesar de la ligera impulsión o sobreinstrumentación, así como un postoperatorio que pueda generarse en el paciente; son mayores los beneficios que logramos con la lima de pasaje; antibloqueo o de permeabilización apical; los cuales se resumen en una mayor calidad de limpieza y sellado. El objetivo de este trabajo, fue determinar la presencia de permeabilidad apical, en dientes con indicación de retratamiento endodóntico desobturados mediante distintos sistemas de Níquel Titanio.

MATERIAES Y MÉTODOS

Se analizó la permeabilidad apical de 100 raíces de elemento dentarios con indicación de retratamiento endodóntico de pacientes que concurren a la especialidad de endodoncia y curso de posgrado de la Facultad de Odontología de la Universidad Nacional de Cuyo, a los cuales se les solicitó el consentimiento informado. Para este estudio se incluyó dientes de pacientes con indicación de retratamiento endodóntico y con raíces completamente formadas.

Se tomaron radiografía preoperatoria (Película Dental Intraoral Kodak Velocidad E (E Speed)) con posicionador (Maquira, Brasil), se colocó anestesia (Bernabo, Argentina), se retiró el material de obturación coronaria, se colocó aislamiento absoluto con goma dique, se realizó la limpieza de la cavidad y se procedió a la localización de la entrada de los conductos. Para la desobturación de los conductos se utilizó para el tercio coronario fresas gates glidden (Dentsply Maillefer, Suiza) y para el tercio medio y apical del conducto se utilizarán sistemas rotatorios de Níquel titanio Mtwo (VDW,

Alemania), Reciproc (VDW, Alemania) y Wave One (Dentsply Maillefer, Suiza) accionados con motor Silver Reciproc (VDW, Alemania), utilizando el programa específico para esos instrumentos. La irrigación se realizó con hipoclorito de sodio al 5,25% y EDTA.

Se determinó la permeabilidad apical utilizando limas K (Dentsply Maillefer, Suiza) junto con localizador apical Propexi Pixi (Dentsply Maillefer, Suiza), Propex II (Dentsply Maillefer, Suiza) y Raypex (VDW, Alemania).

Los datos obtenidos se registraron en una planilla ad hoc confeccionada específicamente para este estudio y posteriormente se realizó su análisis estadístico, mediante test de chi cuadrado.

RESULTADOS

Fueron atendidos en la Carrera de Especialización y Curso de Posgrado en Endodoncia que se desarrollan en la Facultad de Odontología de la Universidad Nacional de Cuyo, 56 pacientes con indicación de retratamiento de endodoncia, evaluándose un total de 100 raíces.

34 raíces fueron descartadas de la muestra debido a que por sus complejidades anatómicas o por presentar accidentes en su primera intervención (presencia de escalones, instrumentos fracturados), se les realizó la desobturación del material de relleno con instrumentación manual.

De las 62 raíces analizadas, en 45 se logró obtener permeabilidad apical después de la desobturación de los conductos (registrada mediante localizador apical) y en 17 raíces no se logró obtener permeabilidad apical. (Figura 1) De las 17 raíces donde no se logró permeabilidad apical al desobturar sus conductos, en 11 raíces se utilizó el sistema rotatorio MTWO y en 6 raíces el sistema rotatorio RECIPROC. (Figura 2) De las 45 raíces donde se logró obtener permeabilidad apical, en 30 raíces

Evaluación de la permeabilidad apical obtenida luego del retratamiento endodóntico (estudio in vivo)

Esp. Od. Reyes, María Gimena; Prof. Dra. Peña, Graciela Roxana; Esp. Od. Rodríguez, Alicia; Esp. Od. Anselmi, Alberto; Od. Barrera Borio, Maira Sol; Esp. Od. González, Ana Julieta

sus conductos fueron desobturados con sistema rotatorio RECIPROC y 15 con sistema rotatorio MTWO. (Figura 3)

DISCUSIÓN

En 2018, Rafaela et al., determinaron la obtención de permeabilidad apical con instrumentación manual y movimiento recíprocante en retratamientos de endodoncia, en ese estudio la obtención de la permeabilidad apical fue significativamente mayor cuando la muestra fue desobturada con instrumental rotatorio recíprocante en comparación con la instrumentación manual. En nuestro caso la muestra donde se logró permeabilidad apical fue mayor en el grupo en donde se utilizó el sistema Reciproc con movimiento recíprocante.

Tanto clínicos como investigadores, consideran a la región apical como una zona que requiere de una mayor atención debido a la complejidad anatómica que la caracteriza, lo cual representa un inconveniente para el operador.

Establecer la importancia de mantener la permeabilidad apical, permite que las soluciones irrigadoras alcancen la superficie del ápice, es por eso que el objetivo de este trabajo fue determinar la presencia de permeabilidad apical, en dientes con indicación de retratamiento endodóntico desobturados mediante distintos sistemas rotatorios de Níquel Titanio.

Si bien el límite apical de trabajo, al igual que el uso de lima de pasaje son temas controvertidos entre los investigadores, la mayoría de los estudios muestran una gran preocupación por la eliminación completa de los materiales de obturación, a menudo comparando diferentes técnicas en la eliminación de la gutapercha, enfocándose principalmente en la región apical donde se producen gran cantidad de detritus compuestos por tejido necrótico, material de obturación contaminado y bacterias; y a pesar de la escasez de estudios que investiguen la permeabilidad apical en retratamiento

de conductos, hay un consenso en la importancia de la eliminación completa (o tanto como sea posible) del material de obturación con el fin de permitir la limpieza (Souza, 2006).

Según los datos reportados por Negishi et al., (2005), las tasas de éxito del tratamiento del conducto radicular fueron menores en los dientes donde la permeabilidad apical no se lograba en comparación con los dientes en donde sí se obtenía permeabilidad apical.

En la actualidad existe escasa evidencia científica al respecto por lo que se deberán realizar más estudios que nos permitan comparar los distintos sistemas mecanizados y su implicancia en la obtención de permeabilidad apical.

CONCLUSIÓN

La región apical es una zona crítica debido a su complejidad anatómica de difícil acceso, mantener la permeabilidad apical es de suma importancia para prevenir o curar la periodontitis apical.

BIBLIOGRAFÍA

1. AMERICAN ASSOCIATION OF ENDODONTISTS: *Glossary of contemporary terminology for endodontics*, 1994.
2. BUCHANAN LS (1989) *Management of the curved root canal*. *Journal of the California Dental Association* 17, 18–27.
3. BUCHANNAN L.S. *The predefined preparation comes of age*. *Endodontic Practice* 2001; 12: 6-18
4. CAILLETEAU JG, MULLANEY TP (1997) *Prevalence of teaching apical patency and various instrumentation and obturation techniques in United States dental schools*. *Journal of Endodontics* 23, 394–6.
5. CARR, GB. *RETRATAMIENTO*. IN: COHEN S & BURNS R. *Caminhos da polpa*, 7.ed. Rio de Janeiro: Guanabara Koogan, 2000.
6. MANDEL E, FRIEDMAN S. *Endodontic retreatment: a rational approach to root canal reinstrumentation*. *J Endod* 1992; 18:565–9., Friedman S. *Endodontic retreatment: a rational approach to root canal reinstrumentation*. *J Endod* 1992; 18:565–9.
7. NEGISHI J, KAWANAMI M, OGAMI E. *Risk analysis of failure of root canal treatment for teeth with inaccessible apical constriction*. *JDent*. 2005; 33(5):399-404.
8. RAFAELA C, MATEUS S. *Regaining Apical Patency with Manual and Reciprocating*
9. *INSTRUMENTATION DURING RETREATMENT*. *Iranian Endodontic Journal*. 2018;13(3): 351-355
- Shabahang S, Goon W, Gluskin A. *An in vivo evaluation of root ZX electronic apex locator*. *J Endod*; 22(11)616-18, 1996).
10. SIQUEIRA JF JR (2005) *Reaction of periradicular tissues to root canal treatment: benefits and drawbacks*. *Endodontic Topics* 10, 123–47.
11. SIQUEIRA JR. JF. *Aetiology of root canal treatment failure: why well-treated teeth can fail*. *Int Endod J*; 2001; 34(1):1-10.
12. SOUZA RA. *The importance of apical patency and cleaning of the apical foramen on root canal preparation*. *Braz Dent J*.2006; 17(1):6-9.

Rehabilitación protética en paciente con compromiso estético: reporte de caso

Prosthetic rehabilitation in patient with aesthetic commitment: a case report

AUTORES

AVENDAÑO, MARÍA EUGENIA

POLETTI, ADRIANA

ZENI, SUSANA

RESUMEN

Introducción: La odontología ha dejado de enfocarse únicamente en la salud, para dar un giro hacia la estética dental. Los pacientes exigen resultados cada vez más agradables a la vista, buscando que sea imperceptible el tratamiento que se ha llevado a cabo. Nuevas tecnologías y tratamientos más conservadores se imponen, y permiten satisfacer dichas exigencias. En los últimos años se ha producido un aumento en la demanda estética por parte de los pacientes a la hora de realizar rehabilitaciones orales. Resultados simplemente saludables, parecerían ya no ser suficientes. Las exigencias de la sociedad actual requieren devolver, junto a la salud, resultados de gran alcance estético. Esto nos obliga a tener una mayor capacidad para la planificación y desarrollo del manejo interdisciplinario y lograr así el nivel de satisfacción exigido. La valoración debe ser individualizada, uniendo las expectativas del paciente a las condiciones clínicas observadas. (Kina, 2008).

Objetivos: Evaluar la situación estética de un caso clínico mediante parámetros existentes (Magne, 2004) y resolver un caso clínico con compromiso estético y pérdida de elementos dentarios analizando diferentes alternativas de tratamiento.

Materiales y métodos: Se presenta el caso de una paciente de sexo femenino de 70 años que concurre a la consulta por molestias ocasionadas por un puente fijo

ABSTRACT

Background: Dentistry has stopped focusing only on health, to give a turn towards dental aesthetics. Patients demand results that are more and more pleasing to the eye, seeking to make the treatment that has been carried out imperceptible. New technologies and more conservative treatments are imposed, and allow these requirements to be met. In recent years there has been an increase in the aesthetic demand from patients when performing oral rehabilitation. Simply healthy results, they seem to be no longer enough. The demands of today's society require the return, along with health, of great aesthetic results. This forces us to have a greater capacity for the planning and development of interdisciplinary management and thus achieve the required level of satisfaction. The assessment must be individualized, uniting the patient's expectations to the clinical conditions observed. (Kina, 2008).

Objectives: To evaluate the aesthetic situation of a clinical case through existing parameters (Magne, 2004) and to solve a clinical case with aesthetic compromise and loss of dental elements by analyzing different treatment alternatives.

Materials and methods: We present the case of a 70-year-old female patient who attended the clinic due to discomfort caused by an anterosuperior fixed pontic that is unsuitable. When performing the intraoral analysis, it is observed that it also presents loss of dental elements,

Rehabilitación protética en paciente. Con compromiso estético: reporte de caso

Avendaño, María Eugenia; Poletto, Adriana; Zeni, Susana

anterosuperior que se encuentra desadaptado. Al realizar el análisis intraoral se observa que además presenta pérdida de elementos dentarios, caries, y restauraciones antiguas. La tabla vestibular, a nivel de 22 y 23 se encuentra colapsada (Temple, 2016). Las alteraciones estéticas y funcionales son evidentes.

Conclusión: Se resolvió el caso mediante prótesis fija dento e implanto soportada.

caries, and old restorations. The buccal plate at 22 and 23 level is collapsed (Temple, 2016). The aesthetic and functional alterations are evident.

Conclusion: *The case was resolved by fixed prosthesis supported by teeth and implants.*

INTRODUCCIÓN

En el maxilar superior fueron necesarias varias cirugías para corregir el defecto óseo ocasionado por la pérdida de elementos dentarios (Monzon Trujillo, 2014).

Al hacer un análisis facial de la paciente, se observa asimetría en el tercio inferior de la cara, la que se expresa por una reducción del volumen labial en el lado izquierdo. A su vez, se aprecia un diferente despliegue del surco naso labial, respecto al lado opuesto.

Al realizar un análisis intraoral, se pone de manifiesto la causa de las alteraciones observadas en las imágenes extraorales. Obsérvese en las siguientes figuras el defecto óseo a nivel de los elementos 22 y 23.

La longitud de las restauraciones a este nivel permite visualizar que el defecto también es de carácter vertical, Clase III de Seibert (Seibert, 1983). La presencia

de este defecto óseo es un factor determinante de falta de soporte labial lo que da lugar a las alteraciones observadas en las figuras 1-3.

El diedro buco gingival de los pónticos apoya próximo a la cresta del reborde por lo que el eje de los elementos 22- 23 se presenta totalmente alterado.

Al realizar la inspección extraoral se analizó también la sonrisa. Llama la atención la asimetría y la falta de corredor en el lado izquierdo debido a la migración que ha sufrido el elemento 26. La alteración estética resulta evidente (Castruita Cruz, 2015).

Los ejes dentales no convergen hacia la línea media, sino por el contrario, cada eje tiene una disposición diferente, sin seguir un patrón (García, 2009). A su vez, esto repercute en el cenit de los mismos, que no se encuentra ubicado correctamente. Al evaluar los márgenes gingivales, se encontró una situación donde no hay re-

lación entre el margen del incisivo lateral con el incisivo central y el canino, sino que cada elemento se ubica en una posición distinta del margen gingival. A su vez, esta alteración no es simétrica, sino que el lado izquierdo tiene una posición más apical del margen que el lado derecho. Esta situación es la más antiestética que se encontrar con respecto a la ubicación de la encía (Bolívar, 2012).

Al evaluar los elementos dentarios se observan variadas alteraciones cromáticas. Restauraciones en porcelana de diferente color, desgaste de la superficie vestibular en 11 con exposición de metal, cálculo y pigmentaciones exógenas en elementos naturales. La textura de los elementos dentarios es tenue. La forma que presentan es triangular. Debido al escaso espacio disponible para confeccionar el puente que se ubica en los elementos 11-24, las proporciones dentarias están alteradas, dando lugar a un canino que

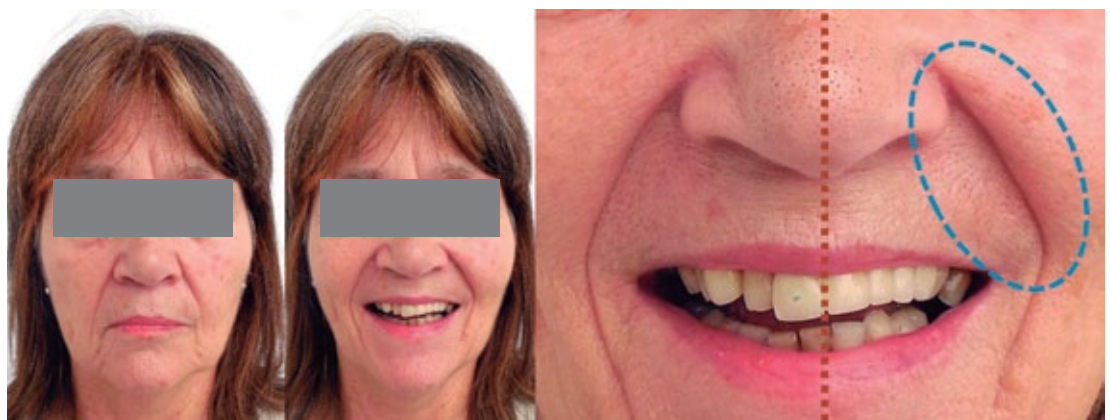

Figura 1: Muestra un pleno facial donde se puede apreciar la asimetría.

Rehabilitación protética en paciente. Con compromiso estético: reporte de caso

Avendaño, María Eugenia; Poletto, Adriana; Zeni, Susana

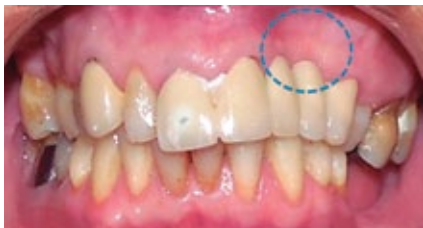

Figura 2: Muestra un pleno bucal. Enmarcado en un círculo se aprecia una alteración del reborde a nivel de brecha correspondiente a los elementos 22-23.

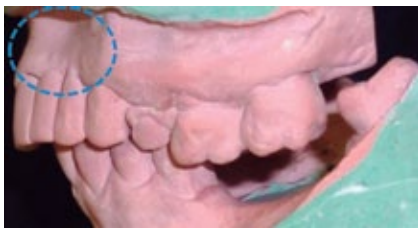

Figura 3

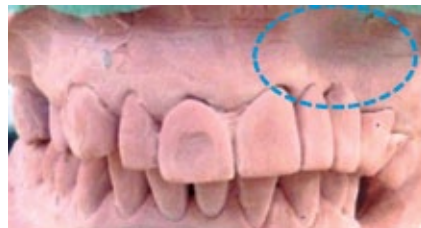

Figura 4: En las Figuras n.º.3 y .4. se observan las mismas alteraciones en el modelo de estudio.

tiene prácticamente el mismo tamaño que el incisivo lateral.

Se evalúan también radiografías y tomografías cone-beam que ayudan a lograr un correcto diagnóstico.

Para reemplazar este puente, se colocaron implantes para realizar luego un puente cementado metalo cerámico implanto soportado (Martínez Téllez, 2008). Se optó por colocar implantes a nivel del hueso, debido a que se ha observado

una mejor estabilidad ósea cresta, lo que mejora las condiciones estéticas a la hora de confeccionar la corona definitiva (Ade- más, se realizó cirugía de regeneración ósea y conectiva para devolver volumen a los tejidos y mejorar el defecto combinado que presenta el reborde (clase III). (Monzon Trujillo, 2014)

Se realizaron dos cirugías previas a las de implantes para colocar injertos óseos. Como el defecto óseo vertical no pudo

corregirse por completo se optó por rellenar el espacio con porcelana rosa (Papapyridakos 2018).

Siguiendo con el análisis del resto de la cavidad bucal, se puede mencionar que cuando se procedió a la extracción del perno y la corona del elemento 13 para realizar un nuevo tratamiento de conducto, se produjo la fractura de la raíz, por lo que se procedió a la extracción del diente (Mizuno, 2016). Por esta razón, se determinó confeccionar un puente de 14 a 12 sobre diente vital.

Los elementos 25 y 27 fueron tratados endodónticamente para facilitar su preparación al momento de nivelar el plano oclusal. En el elemento 26 se realizó un re tratamiento de conducto, ya que el mismo presentaba un proceso periapical. Debido a que el elemento 46 presentaba lesión de furca, tratamiento de conducto deficiente y corona, se optó por realizar la extracción. Si se retiraba la corona y se

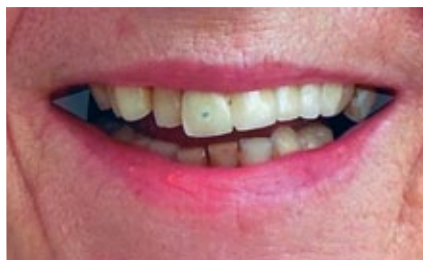

Figura 5: Se observa el corredor bucal del lado derecho conservado, pero ausente del lado izquierdo.

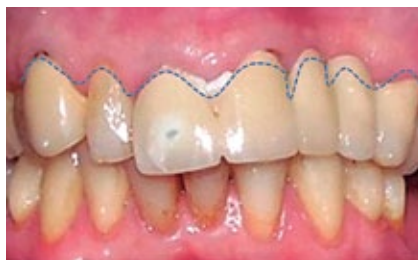

Figura 7

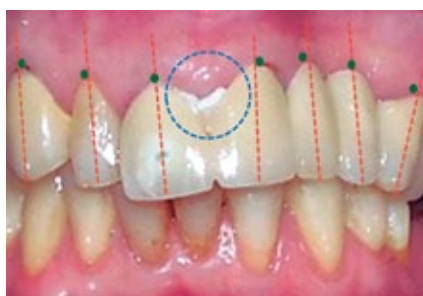

Figura 6: Obsérvese papila dental interincisal, ejes dentales y cenit.

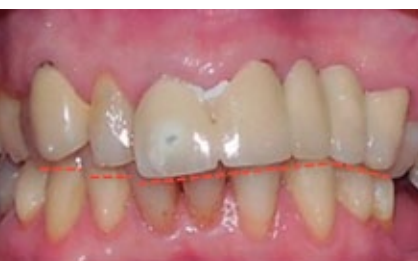

Figura 8: Figura N.º7 y 8 la línea punteada muestra la posición correcta del margen gingival, que no se corresponde con la que se encuentra en la boca y la línea punteada muestra un plano incisal quebrado.

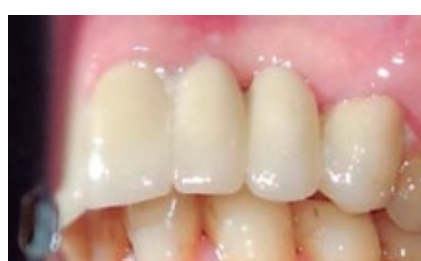

Figura 9: Obsérvese la similitud de tamaño en el diámetro mesio distal de los elementos 22 y 23.

Rehabilitación protética en paciente. Con compromiso estético: reporte de caso

Avendaño, María Eugenia; Poletto, Adriana; Zeni, Susana




Figura 10

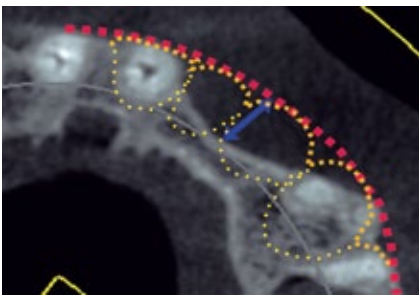


Figura 11: En la figura N° 10 y 11 se observan los ICS. En el área de los elementos 22- 23 se observa la gran pérdida ósea tanto horizontal como vertical en la zona. El elemento 24, presenta destrucción por caries y muestra el defecto óseo horizontal de la brecha del área 22-23.

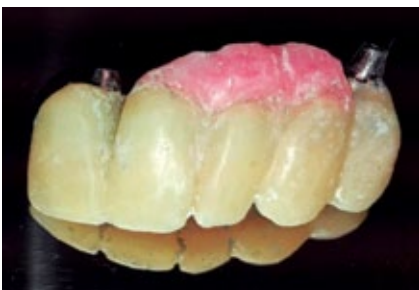

Figura 12: Puente provisional de acrílico atornillado en implantes colocados a nivel de 11 22 y 24.

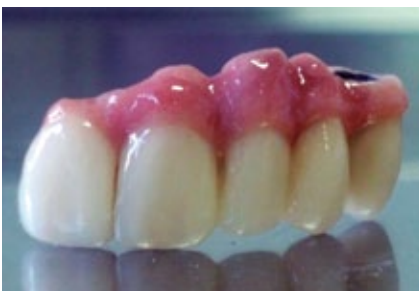

Figura 13: Puente final de porcelana sobre metal.

RESULTADOS

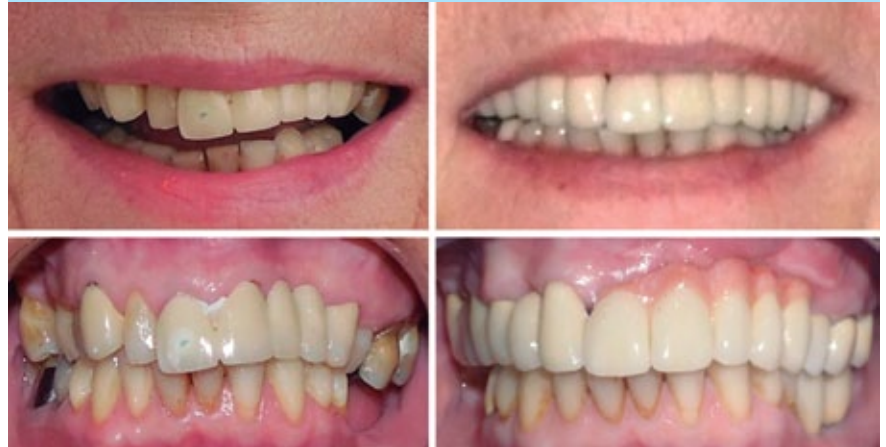

Figura 14: Resultados Criterios estéticos de Belser y Pascal Magne.

Criterios estéticos de Belser y Pascal Magne

Parámetro	Estado inicial	Estado final
Salud gingival	Leve inflamación	Encía sana
Troneras gingivales	Ausente entre 11 y 21	Ausente entre 12 y 11.
Ejes dentales	Alterados	Correctos
Cenit	Alterado	Correcto
Márgenes gingivales	Alterados	Correcto
Punto de contacto	Alterado	Correcto
Proporción dentaria	Alterada	Correcta
Morfología dental	Alterada	Correcta
Caracterización del diente	Alterada	Adecuada translucidez
Textura superficial	Alterada	Textura muy tenue
Color	Alterado	Adecuado
Configuración del borde incisal	Alterado	Plano
Línea del labio inferior	Alterado	El plano incisal esta parejo, pero no sigue la curvatura del labio inferior.
Línea del labio superior	Línea labial baja	Línea labial baja
Simetría de la sonrisa	Asimétrica	Simétrica

Figura 15: Criterios estéticos de Belser y Pascal Magne.

Rehabilitación protética en paciente. Con compromiso estético: reporte de caso

Avendaño, María Eugenia; Poletto, Adriana; Zeni, Susana

realizara nuevamente el tratamiento de conducto, el remanente dentario sería mínimo, y con lesión de furca el pronóstico no sería bueno.

Las lesiones de furcaciones de grado III son las de peor pronóstico, pues no tie-

nen posibilidades de regeneración ósea, su mantenimiento es difícil y su resultado, con frecuencia, es la caries de raíz.

CONCLUSIONES

Bajo las condiciones en que se realizó el

presente trabajo, y con las limitaciones propias del mismo, se puede señalar que, teniendo en cuenta los parámetros estéticos descritos por Pascal Magne y Urs Belser los resultados obtenidos fueron favorables.

BIBLIOGRAFÍA

1. BOLIVAR, M. A. L., & MARIACA, P. M. B. (2012). *La sonrisa y sus dimensiones*. Revista facultad de odontología universidad de Antioquia, 23(2).
2. CRUZ, G. C., FERNÁNDEZ LÓPEZ, A., & RODRÍGUEZ, F. M. (2015). *La asociación entre el arco de sonrisa y los corredores bucales con el biotipo facial en sujetos con normoclusión*. Revista Mexicana de Ortodoncia, 3(1), 8-12.
3. GARCÍA, E. J., MOMOSE DE ANDRADE, T., MONGRUEL GOMES, O. M., & GOMES, J. C. (2009). *Aplicación clínica de los parámetros estéticos en odontología restauradora*. Acta Odontológica Venezolana, 47(1), 38-45.
4. Kina, S., Bruguera, A., & Kina, S. (2008). *Invisible: restauraciones estéticas cerámicas*. Artes médicas latinoamérica.
5. MAGNE, P., & BELSER, U. (2004). *Restauraciones de porcelana adherida en los dientes anteriores: Método Biomimético (No. 616.314)*. Quintessence.
6. MARTÍNEZ, J., & ROMERO, M. (2008). *Diseño de Pónticos en Prótesis Parcial Fija*. REDOE Revista Europea de Odontostomatología, 5.
7. MIZUNO, Y., GONDA, T., TAKAHASHI, T., TOMITA, A., & MAEDA, Y. (2016). *Root Fracture of Abutment Teeth for Partial Removable Dental Prostheses*. The International journal of prosthodontics, 29(5), 461-466.
8. MONZÓN TRUJILLO, D., MARTÍNEZ BRITO, I., RODRÍGUEZ SARDUY, R., PIÑA RODRÍGUEZ, J. J., MÍR, P., & AURORA, E. (2014). *Injertos óseos en implantología oral*. Revista Médica Electrónica, 36(4), 449-461.
9. PAPASPYRIDAKOS, P., AMIN, S., EL-RAFIE, K., & WEBER, H. P. (2018). *Technique to match gingival shade when using pink ceramics for anterior fixed implant prostheses*. Journal of Prosthodontics, 27(3), 311-313.
10. SEIBERT, J. S. (1983). *Reconstruction of deformed, partially edentulous ridges, using full thickness onlay grafts. Part II. Prosthetic/periodontal interrelationships*. The Compendium of continuing education in dentistry, 4(6), 549-562.
11. TEMPLE, K. E., SCHOOLFIELD, J., NOUJEIM, M. E., HUYNHBA, G., LASHO, D. J., & MEALEY, B. L. (2016). *A cone beam computed tomography (CBCT) study of buccal plate thickness of the maxillary and mandibular posterior dentition*. Clinical oral implants research, 27(9), 1072-1078.

Investigación

“Tratamiento quimio-mecánico de la caries dental”

“Chemo-mechanical treatment of dental caries”

AUTORA

OD. VELAZCO, MACARENA

Odontólogo, Esp. Odontología Restauradora y Biomateriales. JTP Cátedra de Operatoria Dental F.O UNCuyo.

RESUMEN

En la actualidad se busca una odontología de invasión mínima. En la práctica clínica existe la tendencia restauradora conservadora hacia las técnicas de tratamiento de lesión de caries. Las caries siguen siendo un problema de salud en nuestro país y en los países desarrollados, lo que implica necesidad de tratamiento restaurativo.

Los objetivos fueron evaluar clínicamente el producto BRIX3000 gel para remoción química de la dentina afectada por caries en pacientes seleccionados adecuadamente y posteriormente restaurados con cementos de ionómero vítreo.

En laboratorio se determinó que no existe diferencias significativas en la resistencia adhesiva de un ionómero vítreo de alta densidad convencional en la dentina tratada con un agente químico removedor de caries dental, comparado con métodos convencionales de eliminación de caries.

Palabras Claves: tratamiento químico- mecánico, ionómeros vítreos, Técnica Atraumática.

ABSTRACT

Currently, a minimal invasive dentistry is sought. In clinical practice there is a conservative restorative tendency towards the techniques of caries lesion treatment. Caries remains a health problem in our country and in developed countries, which implies the need for restorative treatment. The objectives were to clinically evaluate the BRIX3000 gel product for chemical removal of dentin affected by caries in appropriately selected patients and subsequently restored with vitreous ionomer cements.

In the laboratory it was determined that there is no significant difference in the adhesive strength of a conventional high density vitreous ionomer in dentin treated with a chemical agent that removes dental caries, compared with conventional methods of caries removal.

Key words: chemical-mechanical treatment, vitreous ionomers, Atraumatic technique.

INTRODUCCIÓN

La caries dental como enfermedad siguen siendo un problema sanitario a nivel mundial, ya que los métodos de prevención y remoción de los tejidos cariados cuando hay cavitación no son totalmente eficaces. Ante la presencia

de cavidades por caries y la necesidad de tratarla, se han empleados muchos métodos a lo largo de la historia odontológica.

Los medios tradicionales de preparación de la cavidad se basaban en una filosofía de la extensión para la preven-

ción recurriendo a instrumental de mano y rotatorio de velocidad variable. Estos métodos generalmente inducen dolor, sonidos molestos, vibración, y elimina la estructura sana del diente afectado, siendo la restauración realizada menos duradera a largo plazo. (1,8)

“Tratamiento químio- mecánico de la caries dental”

Od. Velazco, Macarena

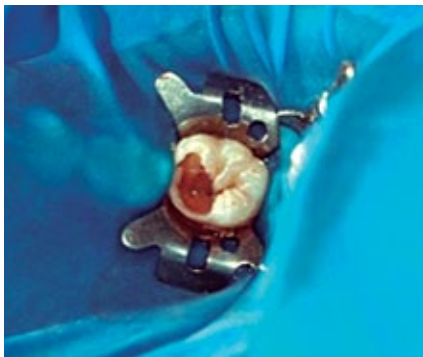

Figura 1

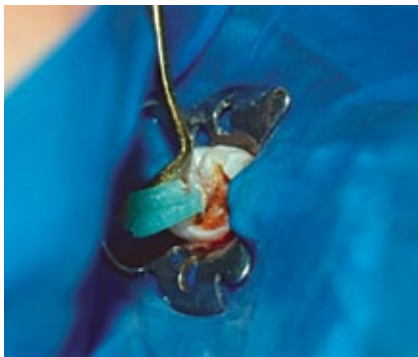

Figura 2

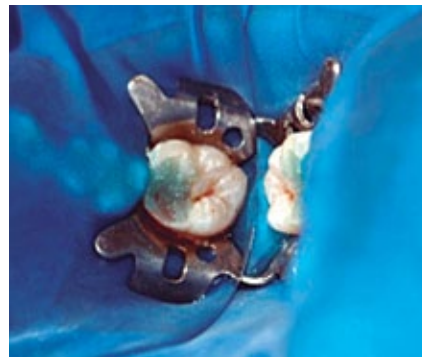

Figura 3

Una alternativa a la tradicional forma de remoción de los tejidos cariados con instrumental rotatorio: constituye la remoción de caries mediante agentes químicos, complementada por instrumentación manual.

Recientemente se desarrolló en la Argentina un gel para la remoción de tejido cariado, BRIX3000 comprende una actividad enzimática de 3.000 U/mg*, en donde la papaína se encuentra bioencapsulada con la exclusiva tecnología E.B.E. (Emulsión Buffer Encapsulante) que inmoviliza y le confiere estabilidad, lo cual aumenta la actividad enzimática del producto final exponencialmente con respecto al estado de la técnica actual. Consecuentemente, se logra una mayor efectividad proteolítica para remover fibras de colágeno en tejido cariado, una menor

disolución del principio activo por los fluidos bucales, una mayor resistencia al almacenamiento aun en condiciones desfavorables no requiriendo de refrigeración, y una mayor potencia antibacteriana y antifúngica con aumento de su poder antiséptico a nivel de los tejidos. Contiene excipientes autorizados por la ANMAT, asegurando así una máxima seguridad toxicológica. (4)

Por otra parte, el uso de productos químicos en la preparación de cavidades podría influir en el grado de adhesión de aquellas restauraciones basadas en principios adhesivos. La eliminación de caries por métodos químicos mecánicos nos ofrece mejores condiciones previas para la retención micromecánica y la penetración del ionómero vítreo que se traduce en una mayor resistencia de la unión.

Los ionómeros vítreos constituyen un grupo de materiales muy utilizados en los procedimientos de invasión mínima así como ayudan en forma eficiente en diversas aplicaciones de la odontología en general. (Edelberg, 2003). (2)

OBJETIVOS:

Evaluar clínicamente el producto BRIX3000 gel para remoción química de la dentina infectada por caries dental.

Verificar si la adhesión de un cemento de ionómero vítreo, se modifica o no, mediante un tratamiento de remoción químio-mecánica de la dentina infectada por caries mediante un ensayo de resistencia adhesiva.

MATERIALES Y MÉTODOS

Trabajo clínico:

Se llevó a cabo la selección de pacien-

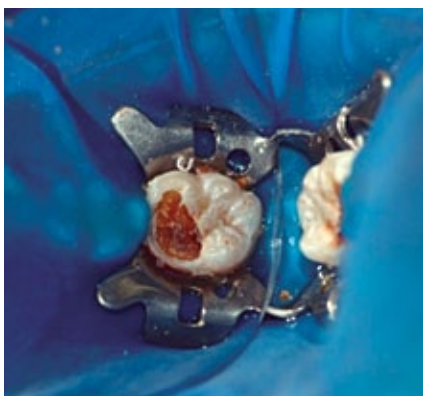


Figura 4

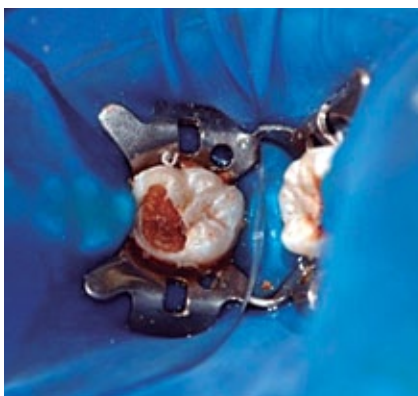


Figura 5

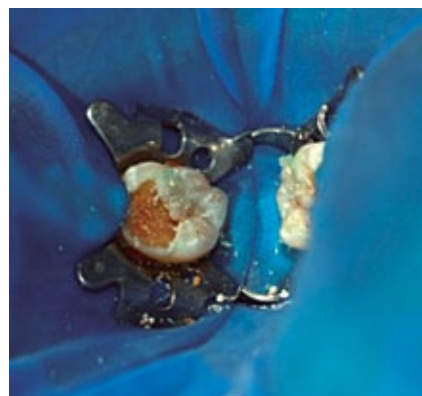


Figura 6

“Tratamiento quimio- mecánico de la caries dental”

Od. Velazco, Macarena

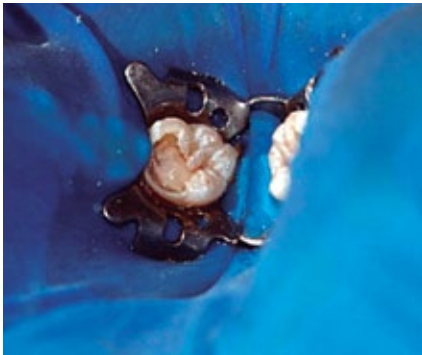

Figura 7

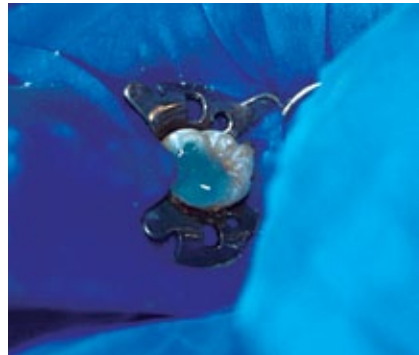

Figura 8

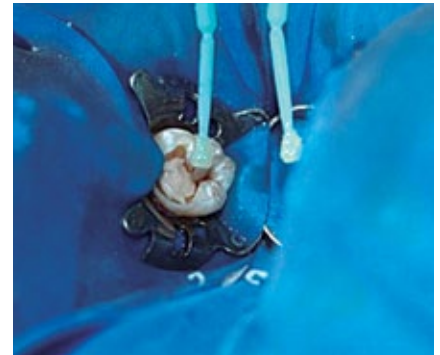


Figura 9

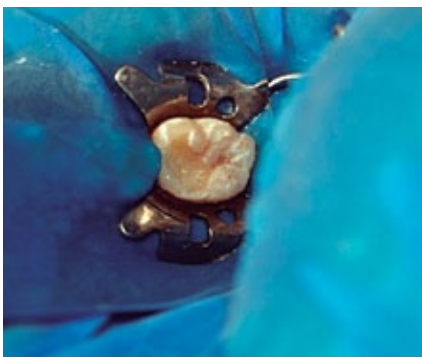


Figura 10

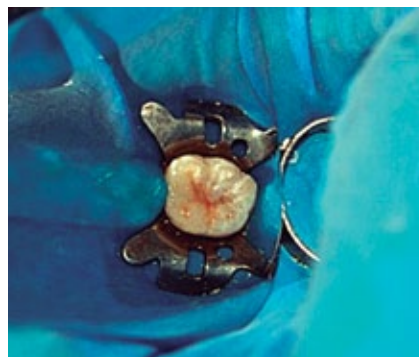

Figura 11

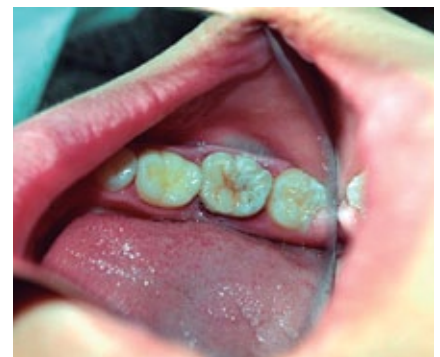

Figura 12

tes que tienen caries amelodentinaria tanto en el sector anterior como en el sector posterior, sin compromiso pulpar ni sintomatología.

Protocolo de aplicación de “Brix3000”. (4)

El tratamiento se realizó sin anestesia local, por tratarse de un tratamiento atraumático, sin el uso de instrumental rotatorio.

Aislación del campo operatorio, succionador de alta potencia (fig.1)

- Aplicación del gel de papaina (Brix 3000) dentro de la cavidad, se dejó actuar entre 40” y 60” (fig.2-3)

- Remover con instrumento como el gel sobre la dentina infectada sin ejercer presión

- Lavar con agua en spray y chequear la dentina

- Repetir la maniobra hasta determinar dentina afectada (potencialmente

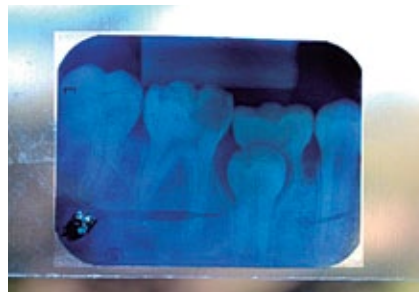

Figura 13

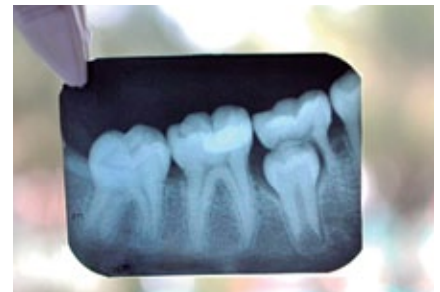

Figura 14



Figura 16

"Tratamiento químico- mecánico de la caries dental"

Od. Velazco, Macarena



Figura 17



Figura 18

remineralizable) (fig.4-5-6).

- Lavar la preparación con Clorhexidina al 0,12%, o lavar con abundante agua en spray, secar sin reseca la superficie tratada.
- Toma fotográfica post (lesión tratada, preparación previa a la inserción del ionómero vítreo).

- Restaurar con ionómero vítreo convencional. (fig.7)
- Proteger con adhesivo de autocurado o de fotocurado (fotopolimerizar durante 10").
- Brindar indicaciones al paciente acerca del cuidado post operatorio.
- Rx post y toma fotográfica. (fig. 13-14)

Experiencia en laboratorio

Se seleccionaron ocho dientes humanos permanentes recientemente extraídos con caries amelodentinarias y se almacenaron en una solución de cloramina T al 0,5%, siguiendo los protocolos de bioética correspondientes. (fig.16-17)

A través del centro de la lesión de caries los dientes fueron seccionados mesio-distalmente utilizando discos de diamante a baja velocidad; una vez seccionados quedaron 16 muestras, divididas en dos grupos. Los cortes fueron incluidos en resina acrílica de autocurado para su mejor manipulación y las superficies fueron tratadas con lijas 0-00-000 para obtener una superficie plana y colocando un dispositivo para la contención del material de restauración.

Grupo A: Método convencional: se eliminó el tejido cariado con instrumental manual, cucharitas, excavadores y/o raspadores. Luego se procedió a la restauración con ionómero vítreo convencional para restauraciones (MASTER DENT).

Resultados del tratamiento de la dentina infectada con técnica manual

GRUPO A (MANUAL)	CARGA POR COMPRESION Kgf
1	0,01
2	0,99
3	1,7
4	1,45
5	0,12
6	0,09
7	0,95
8	0,99

$X = 0,065$
 $DS \pm 0,6$

Tabla 1: Resultados del tratamiento.

TÉCNICA MANUAL

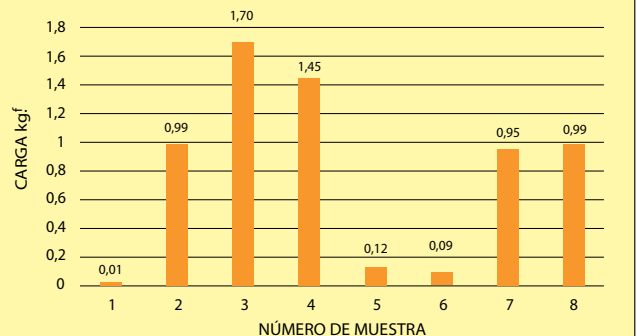


Gráfico 1: Muestra las cargas kgf sobre el número de muestras en técnica manual.

"Tratamiento quimio- mecánico de la caries dental"

Od. Velazco, Macarena

Resultados del tratamiento quimio mecánico de la dentina infectada

GRUPO B (QUIMICA)	CARGA POR COMPRESION Kgf
9	0,64
10	0,99
11	0,99
12	0,99
13	0,99
14	0,97
15	0,11
16	0,97

$X = 0,47$
 $DS = 0,31$

Tabla 2: Resultados del tratamiento.

Resultados comparativos de ambas técnicas:

MANUAL (CC Kgf)	QUIMICA (CC Kgf)
0,01	0,64
0,99	0,99
1,7	0,99
1,45	0,99
0,12	0,99
0,09	0,97
0,95	0,11
0,99	0,97

Tabla 3: Resultados del tratamiento.

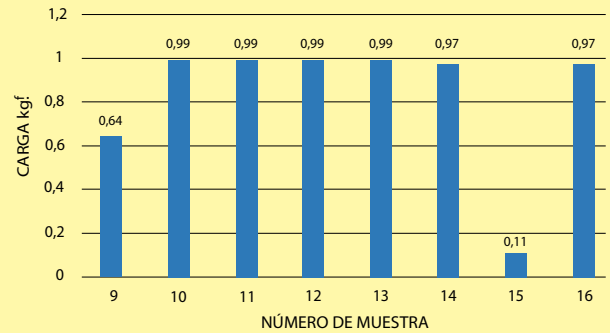
TÉCNICA QUÍMICA

Gráfico 2: Muestra las cargas kgf sobre el números de muestras con técnica química.

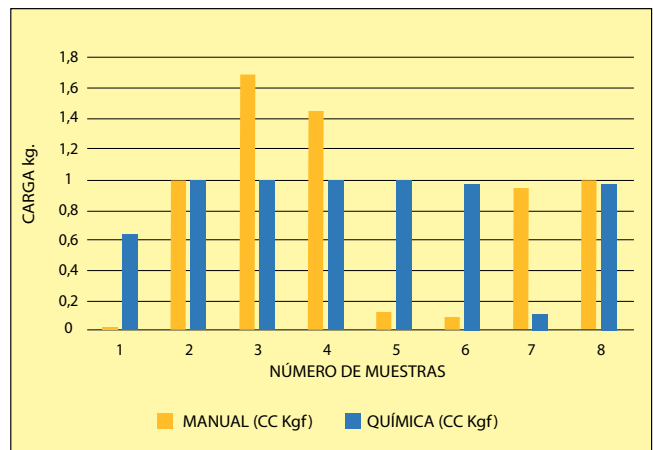


Gráfico 3: Comparativo de muestras.

PROTOCOLO

Para la remoción de caries de forma manual se emplearon los instrumentos de mano con movimientos de raspado y no de corte, Posteriormente las probetas fueron lavadas y secadas para su obturación con los ionómeros vítreos correspondientes.

Grupo B: Tratamiento químico: se trataron las muestras con removedor de gel de papaína BRIX 3000 utilizado de acuerdo a las indicaciones del fabri-

cante y luego se restauraron con ionómero vítreo convencional para restauraciones (MASTER DENT).

PROTOCOLO

- Se lavaron con spray las probetas y se secaron con torundas de algodón.
- Se aplicó el gel y se dejó actuar durante 40 a 60 segundos.
- Se utilizó la parte sin corte del instrumento de mano seleccionado con movimientos de arrastre, raspado y

no cortando, para remover el tejido infectado.

- Se efectuó una segunda aplicación similar a la anterior.
- La indicación de que todo el tejido infectado fue removido fue el aspecto vítreo que tomaba la muestra.-
- Se aplicó ácido poliacrílico con una torunda de algodón durante 10 segundos.
- Se lavó y se secó durante 10 a 20 segundos.

“Tratamiento químico- mecánico de la caries dental”

Od. Velazco, Macarena

Estadísticos para una muestra

	N	Media	Desviación típ.	Error típico. de la media
MANUAL	8	,7875	,64548	,22821
QUÍMICA	8	,8313	,31534	,11149

$P < 0,05$ test de student realizado mediante programa estadístico spss (6)

Tabla 4

- Se restauró la muestra, con el ionómero de vidrio indicado.

Todas las restauraciones con ionómeros vítreo fueron preparadas utilizando un conformador cilíndrico de 5 mm de altura adaptándolo a la superficie del sustrato a restaurar, de modo de disponer la probeta para ser sometida a un ensayo de resistencia adhesiva al corte.

Todas las probetas se conservaron en solución de Cloramina T hasta el momento de su ensayo.

Treinta días después las probetas fueron ensayadas en una máquina de ensayo universal “INSTRON” para evaluar la resistencia adhesiva mediante ensayos de cizalla o corte. El ensayo se realizó aplicando cargas de corte con una velocidad de desplazamiento de 1 mm por minuto. (fig.18)

RESULTADOS:

Los resultados obtenidos expresados en kgf corresponden a la carga de compresión por corte, ensayada para ambos grupos, con sus respectivas media aritmética (X) y desviación estándar (DS). (Ver gráfico)

De los resultados se desprende el promedio de las cargas por comprensión de corte, de las probetas ensayadas y fueron evaluadas estadísticamente mediante la prueba T de student. (Ver gráfico)

El análisis estadístico demostró que no existieron diferencias significativas en-

tre los resultados obtenidos tanto en técnicas manuales como en técnicas con tratamiento químico. En efecto, los valores de resistencia adhesiva fueron similares para ambos grupos. (Ver gráfico)

DISCUSIÓN:

El método químico-mecánica de la eliminación de la caries se introdujo por primera vez en 1975 por Habib mediante el uso de hipoclorito de sodio al 5% con un efecto proteolítico no específico que removía el tejido dentario infectado, seguido por la introducción del sistema de CARIDEX sistema comercializado que incluía el hipoclorito y una mezcla de tres aminoácidos. Este primer intento, que incluía ácido N-monocloro-DL-2-aminobutírico (NMAB). (11) Con el nombre de CARISOLV TM (Medi-Team Dental Gotemburgo, Suecia) a principios de la década de 1990 fue presentada una diferente propuesta para la remoción químico-mecánica de la caries dental, en base a un mecanismo de acción similar al del Caridex TM. Sustituyendo el ácido NMAB por tres aminoácidos diferentes (ácido glutámico, leucina, y lisina) en una suspensión de gel de hipoclorito de sodio al 0,5% que después del año 2000, fue llevada al 0.9%. (12) En el año 2003, se desarrolló en Brasil un producto a base de papaína llamado PAPACARIE como método de remoción químico- mecánico de la lesión de caries dentinaria.

El tratamiento restaurador atraumático (ART) constituye una nueva visión de la

odontología, fue creado en la década de los 80 en Tanzania. Esta técnica se diseñó con la finalidad de atender las necesidades de salud bucal de los pacientes más desposeídos y aquellos que viven en zonas remotas en donde no existen equipos sofisticados, servicios de electricidad, ni agua potable. Estos tratamientos consisten en eliminar la menor cantidad de tejido dental, empleando instrumentos manuales, cemento de vidrio ionomérico como material de obturación, sin la necesidad de equipos odontológicos ya que cualquier espacio y mueble en donde un paciente se pueda acostar le permitirá a este recibir el tratamiento. (8)

En este estudio se compararon dos métodos de remoción de caries, en uno trabajando la dentina infectada de manera manual y en el segundo método tratando la dentina infectada con método químico mecánico con gel de papaína que comprende una actividad enzimática, con el que se logra una mayor efectividad proteolítica para remover fibras de colágeno en tejido cariado y la subsiguiente adhesión generada por cementos de ionómeros vítreos. De los resultados obtenidos se desprende que en ambas técnicas, la resistencia adhesiva es similar.

CONCLUSIÓN:

La técnica manual tradicional, así como las remociones químico mecánica, para el tratamiento de las lesiones de caries, nos permiten obtener un sustrato apto para la adhesión de cementos de ionó-

"Tratamiento quimio- mecánico de la caries dental"

Od. Velazco, Macarena

mero Vítreo (material ampliamente utilizado en la historia de la Odontología con grandes beneficios comprobados científicamente) logrando valores similares en ambas técnicas.

Si bien aún faltan investigaciones complementarias, podríamos considerar a la técnica quimiomecánica como una gran alternativa en el tratamiento de estas lesiones, ya que presenta una

serie de ventajas sobre el tratamiento convencional, sobre todo cuando el profesional odontólogo no cuenta con los medios técnicos asistenciales para realizar esta.

BIBLIOGRAFÍA

1. ANUSAVICE KJ, KINCHELOE JE.(1987) *Comparison of pain associated with mechanical and chemo mechanical removal of caries.* J Dent Res 66: 1680-1683.
2. EDELBERG MH. (2003) *Adhesión en odontología restauradora. Adhesión con ionómeros vítreos.* Editorial MAIO. Brasil. 6(137-162)
3. JYOTHI CHITTEM, GIRIJA S. SAJJAN,¹ AND KANUMURI MADHU VARMA *Comparative evaluation of microshear bond strength of the caries-affected dentinal surface treated with conventional method and chemo-mechanical method (papain)* . [PubMed]
4. [HTTP://WWW.BRIX-LAB.COM/INDEX.PHP/ES/BRIX3000](http://www.brix-lab.com/index.php/es/brix3000)
5. *Tratamiento restaurador atraumático como una herramienta de la odontología simplificada.* REVISIÓN BIBLIOGRÁFICA HOME > EDICIONES > VOLUMEN 46 N° 4 / 2008
6. PROGRAMA ESTADÍSTICO SPSS
7. ERICSSON D, ZIMMERMAN M, RABER H, GÖTRICK B, BORNSTEIN R, THORELL J,(1999) *Clinical evaluation of efficacy and safety of a new method for chemo-mechanical removal of caries: a multicentre study.* Caries Res 33:171-177
8. FRENCKEN J, HOLMEGREN C. *How effective is ART in the management of dental caries? Community Dent Oral Epidemiol.* 1999;27: 423–30.
9. JAWA D, SINGH S, SOMANI R, JAIDKA S, SIRKAR K, JAIDKA R. *Comparative evaluation of the efficacy of chemomechanical caries removal agent (Papacarie) and conventional method of caries removal: An in vitro study.* J Indian Soc Pedod Prev Dent. 2010;28:73–7. [PubMed]
10. BANERJEE A, WATSON TF, KIDD EA. *Dentine caries excavation: A review of current clinical techniques.* Br Dent J. 2000;188:476–82. [PubMed]
11. HOSOYA Y, SHINKAWA H, MARSHALL GW. *Influence of Carisolv on resin adhesion for two different adhesive systems to sound human primary dentin and young permanent dentin.* J Dent. 2005;33:283–91. [PubMed]
12. ZAWAIDEH F, PALAMARA JE, MESSER LB. *Bonding of resin composite to caries-affected dentin after Carisolv® treatment.* Pediatr Dent. 2011;33:213–20. [PubMed]

Fundamentos de la remineralización de los tejidos dentarios

DR. MARTÍN H. EDELBERG

Para poder comprender el proceso de remineralización de los tejidos dentarios y aplicarlo clínicamente, es necesario tener en cuenta tres conceptos básicos: 1) la caries dental es una enfermedad multifactorial que se manifiesta por un proceso simultáneo de desmineralización e infección bacteriana, siendo la cavidad de caries sólo un signo o síntoma de la enfermedad ya en etapas avanzadas. 2) la hidroxipatita de calcio (PO₄ – Ca – OH, fosfato, calcio y agua) es el principal componente inorgánico de los tejidos duros del diente, y la pérdida conjunta del componente mineral (calcio), simultáneamente con el fosfato y con la evaporación del agua produce desmineralización, particularmente a nivel del esmalte, que comienza cambiar su aspecto (mancha blanca). 3) El esmalte debe ser considerado como una membrana permeable hipermineralizada a través de la cual se produce permanentemente un intercambio iónico con el medio de la cavidad bucal, particularmente la saliva, conocido como ciclo de la remineralización, de fundamental importancia durante el proceso de desmineralización - remineralización y de cuyo equilibrio depende el comienzo de la enfermedad o no.

Con estos conocimientos, es posible diagnosticar la presencia de caries, mediante sofisticados dispositivos que indican las mínimas variaciones de desmineralización o cambios en el pH de la cavidad bucal, aunque el procedimiento táctil y visual (uso de lupas) y la correcta confección de la historia clínica (anamnesis, dieta y hábitos de higiene bucal) siguen siendo clínicamente de fundamental importancia en la determinación final del riesgo del paciente ante la enfermedad.

En la necesidad de implementar un tratamiento remineralizador, deben tenerse en cuenta cómo vehicular en la cavidad bucal a los agentes remineralizantes, ya sea en forma de pastas dentífricas, gomas de mascar, enjuagatorios, hilo dental o a través de los materiales para restauración y agentes remineralizantes, y cómo aplicarlos clínicamente.

Los fluoruros son los que más experiencia clínica remineralizadora han tenido en más de 60 años cuando comenzaron a aplicarse tópicamente y se incorporaron a las aguas de consumo.

Actualmente, ya sea en pastas dentífricas, o aplicados tópicamente en forma

de gel o de barnices, constituyen un importante agente remineralizador.

El fosfato de calcio amorfo es otro agente remineralizador presente en pastas, gomas de mascar e incluso en algunos materiales de restauración y de blanqueamiento. Se ha popularizado globalmente, una pasta a base de fosfato de calcio amorfo y caseinatos que permiten su aplicación tópica, particularmente en el tratamiento de la mancha blanca y en los casos de hipersensibilidad generada por la descalcificación del esmalte y la exposición de la dentina.

Otros agentes remineralizantes que se han incorporando recientemente al arsenal preventivo de los odontólogos (fosfato tricálcico, vidrios cerámicos bioactivos, soluciones mineralizantes) y, particularmente, los ionómeros vítreos de nuevas formulaciones, por la generación de intercambio iónico con el esmalte y con la dentina cariada afectada, se considera el material remineralizador por excelencia, sin descartar otros materiales restauradores que permitan algún mecanismo de acción similar al de los ionómeros (selladores de fosas y fisuras, giómeros y resinas compuestas o composites de intercambio iónico).

Actualización

My perfect match: materiales dentales Cad-Cam

Demo maquillajes Vita Akzent Plus

TPD. BÁRBARA CALERO

El pasado 15 de Mayo tuve el gran honor de ser invitada por la Dra. Patricia Di Nasso, Decana de FO UNCuyo y Fabiana Illardo, Directora de Postgrado de FO UNCuyo, a su Aula Magna, en la hermosa ciudad de Mendoza, Argentina. Allí hice con entusiasmo la colaboración en la apertura del nuevo período de Cursos de Actualización y Perfeccionamiento de Postgrado para Protesistas Dentales.

Empezamos la mañana con una conferencia en la que presenté los distintos materiales Cad-Cam Vita, complementándolo con diferentes casos clínicos realizados con dichos materiales.

Pusimos fin a la parte teórica hablando sobre toma de color, guía 3D Máster y Easyshade V, de la casa Vita.

Transcurrido el período de preguntas y respuestas dimos paso a una demostración en vivo de terminación de dichos materiales con maquillajes Akzent Plus también de la casa Vita.

Desde aquí quiero felicitar a todo el equipo de Postgrado de FO UNCuyo por la magnífica organización, dedicación, recibimiento y cuidado de todos los detalles, para que el evento fuera un éxito.



My perfect match: materiales dentales Cad-Cam. Demo maquillajes Vita Akzent Plus

TPD. Bárbara Calero



Agradezco y felicito a todos los presentes en el Aula Magna su gran interés y confianza en mi formación.

Mis agradecimientos también a Diego Ortiz en representación del distribuidor oficial de la casa Vita en Argentina y a su director Juan Carlos Descals por su apoyo para la parte práctica.

Muchísimas gracias a todos por vuestro cariño, compromiso y amistad hacia mí. Que continúen todos vuestros éxitos en esa magnífica facultad.

Cariñosamente
Bárbara Calero

Actualización

Odontología inauguró sala de Simulación y Robótica

El futuro llegó a la UNCUIYO. Es que la facultad de Odontología puso en marcha un nuevo espacio que representa una completa innovación tecnológica para la enseñanza de la profesión en el país.

El jueves 16 de mayo la facultad de odontología inauguró la sala de simulación y robótica en sus las Aulas Externas.

Está equipada con 30 simuladores de primera generación que permitirán practicar habilidades antes de atender pacientes. También tiene una unidad dental para tratamientos reales, ocho unidades digitales para autoaprendizaje y una impresora 3D.

Está destinada a actividades de grado y posgrado y que beneficiará a estudiantes, docentes y profesionales odontólogos. El flamante espacio tiene una superficie de 170 metros cuadrados, funciona en las Aulas Externas de la Facultad Al moderno salón lo integran 30 unidades de aprendizaje (simuladores) de primera generación –que se construyeron en Córdoba– que permitirán practicar habilidades antes de atender pacientes. Los maniqués es-

tán equipados para realizar tratamientos con la misma aparatología que se utilizan en los consultorios. En sus prácticas los estudiantes pueden realizar Endodoncia (tratamientos de conducto), Operatoria (arreglo de caries), Prótesis e incluso Cirugías.

Además de los simuladores, el espacio cuenta con una unidad dental para desarrollar tratamientos odontológicos reales, mientras son proyectados simultáneamente en una gran pantalla a través de una cámara intraoral. Esta amplifica la imagen de lo que se ve dentro de la boca, por ejemplo una lesión. “Es importante que todas las personas conozcan cómo es el interior de sus bocas, porque si se ve que algo está alterado se debe consultar. Tal vez alguien consulta porque le sangra algo, pero es preferible conocerse la boca y ver ante los menores cambios, sobre

qué puedo consultar”, explicó Emilse Rivarola docente de la facultad.

La nueva sala representa una completa innovación tecnológica para la enseñanza en Odontología, ya que también tiene ocho unidades digitales de trabajo con un software de imágenes en 3D para el autoaprendizaje.

También cuenta con una impresora 3D que permitirá escanear piezas talladas que ofrecerá una formación integral para que el estudiante pueda adquirir habilidades al momento de ingresar a las clínicas.

Palabras de las autoridades

Durante la inauguración, el rector de la UNCUIYO, Daniel Pizzi, reconoció que la flamante sala de Simulación y Robótica es fruto del esfuerzo, el trabajo y la pasión de los mendocinos, y destacó a la deca-



Figura 1



Figura 2

Odontología inauguró sala de Simulación y Robótica



Figura 3

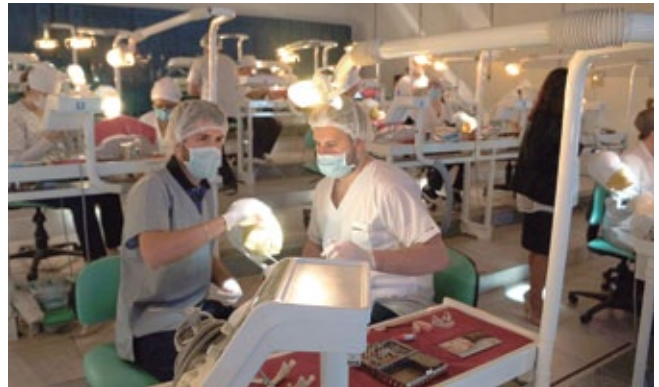

Figura 4



Figura 5

na de la facultad de Odontología, Patricia Di Nasso, y su equipo como aquellos que simbolizan estos valores.

A su vez, el funcionario ponderó la tecnología y el camino que “debemos seguir en las modificaciones, en el agguornamiento en la actualización y en la adopción tecnológica, de cara a los desafíos que tenemos para la Universidad que viene, la Universidad del futuro”.

Por su parte, la decana Di Nasso, indicó que el nuevo espacio es una instancia previa al paciente y que “por eso es importante, porque estamos acercándonos hacia entornos virtuales de aprendizaje”, sostuvo.

A su vez la funcionaria explicó que se trata de la única sala universitaria de aprendizaje con estas características en la Argentina, en un anfiteatro donde todo está articulado. “De esta manera nos estamos acercando a universidades del mundo que están muy avanzadas en el tema, lo que nos marca un camino a futuro”, comentó.

Asimismo dijo que se trata de otra forma de aprender que “nos” posiciona en otro lugar. “Así se aceleran los procesos de aprendizaje, se mejoran, se profundizan y no solo aprende el estudiante, también nuestros colegas de posgrado, porque sus prácticas previas de posgrado las

van a poder realizar aquí. En definitiva, es muy útil para las instancias de investigación, experimentación y enseñanza”, cerró la Decana.

Al estreno de la sala también asistieron la secretaria Académica, Dolores Lettelier, el vicedecano de Odontología, Carlos Bosshardt; el responsable de Extensión y Vinculación del Rectorado, Guillermo Cruz; y el secretario de Bienestar Universitario, Rodrigo Olmedo junto a decanos y vicedecanos de diversas facultades, miembros del Consejo Superior y Directivo, docentes, estudiantes, personal de apoyo, egresados y jubilados de la facultad de Odontología.

Historia

Biblioteca de la FO: un recorrido a través de su historia



Figura 1: Fachada Facultad Ciencias Médicas.



Figura 2: Sra. Luella Delfante y personal.



Figura 5: Hemeroteca.

A través de la historia de la Biblioteca de la Facultad de Odontología se pueden diferenciar etapas:

Los primeros años

En el año 1986, durante el gobierno del Prof. Od. O. Roberto Cipolla, la Biblioteca comienza a escribir su historia. Desde su creación compartió espacio físico con la Biblioteca de la Facultad de Ciencias Médicas.

AUTONOMÍA

Durante el mes de setiembre del año 2002, el Decano de la Facultad Prof. Emérito Alberto Abramovich llevó a cabo su anhelo de trasladar la Biblioteca donde antiguamente desarrollaba sus actividades la editorial de la Universidad (EDIUNC) dotándola de material bibliográfico y mobiliario adecuado. Fueron aciertos que se vieron reflejados en el aumento de préstamos de documentos y en la cantidad de usuarios solicitando información.

CENTRO DE INFORMACIÓN

En el mes de setiembre del año 2004, la Biblioteca fue trasladada al edificio de Clínicas en el segundo piso ala norte. Las distintas áreas se distribuyeron de manera



Figura 3: Personal de FO.

funcional. Se enriqueció su acervo documental y el mobiliario adecuado para las necesidades de los usuarios.

En el mes de junio de 2016, durante el gobierno de la Prof. Dra. Patricia Di Nasso, la Biblioteca se transforma paulatinamente en un Centro de acceso al documento y la información, agilizando los procesos de atención a los usuarios reales y remotos.

Debido a la falta de espacio y la escasa participación de los estudiantes y docentes a la biblioteca para realizar tareas de estudio e investigación, se decide producir un cambio de lógica en el funcionamiento de la biblioteca, la refuncionalización de espacios ofreciendo una nueva dinámica de los servicios, conservando un entorno seguro y acogedor para la lectura, el aprendizaje y otras actividades.

Se definen áreas como: sala silenciosa, sala parlante, referencia virtual, hemeroteca, zona de circulación interna, área administrativa, préstamos de documentos, lectura de diarios y revistas, exposición de libros de autoría de nuestros profesores activos y jubilados, sección de literatura general, contemporánea. Estas modificaciones han producido un cambio fundamental en la afluencia de público a la biblioteca, la permanencia de los usuarios en sus instalaciones ha aumentado al igual que el interés por la lectura general. Gracias al equipamiento de última generación se ha podido informatizar las tareas tradicionales y digital material para su preservación.

La incorporación de una máquina expendedora de café ayudó a generar un espacio de distensión y calidez acorde con el lugar.

Hoy la Biblioteca lleva el nombre de un ex profesor de nuestra Facultad y actual Pro-

Biblioteca de la FO: un recorrido a través de su historia



Figura 6: *Entrada a Biblioteca.*



Figura 7: *Área de Préstamos.*



Figura 8: *Sala de Lectura.*



Figura 9: *Acervo Bibliográfico.*



Figura 10: *Entrada a Biblioteca.*



Figura 11: *Equipo Informático.*



Figura 12: *Sala de Lectura silenciosa.*



Figura 13: *Área de esparcimiento.*



Figura 14: *Área de Literatura general.*



Figura 15: *Sala de lectura parlante.*



Figura 16: *Buzón.*

esor Consulto de la Universidad Nacional de Cuyo: Prof. Consulto José Luis Pascual.

CONCLUSIÓN

Haciendo un recorrido desde aquellos

primeros libros hasta la colección actual, observamos que han sucedido distintos acontecimientos que afectaron de una u otra manera la labor y el servicio de la Biblioteca.

Todas las tareas, los proyectos propuestos (y llevados a cabo) y las actividades de constante perfeccionamiento han redundado siempre en el perfil y en el beneficio de los usuarios cumpliendo un papel fundamental como apoyo a la educación formal, impulsando al estudiante hacia la búsqueda independiente del conocimiento.

La época actual encuentra a la Biblioteca en una etapa de completa informatización en todos sus procesos de gestión y servicios, ofreciendo cada día nuevos y mejores servicios acordes a las necesidades de los usuarios.

Intercambio

Programa de movilidad para gestores universitarios 2018-2019

**Instituto Politécnico Nacional de la Ciudad de México
(sede central ubicada en la ciudad de Zacatenco)**

AUTORA

BROM. MARCELA ACOSTA MANRIQUE (PAA)

INTRODUCCIÓN

En el Instituto fui recibida por el Lic. David Contreras Martínez (Jefe del Departamento de Fomento a la Cooperación y a la Internacionalización) quien me acompañó en un recorrido por el campus de la universidad, donde pude conocer cada uno de los edificios entre ellos la sede de radio y televisión, la biblioteca, el salón de actos, el auditorio, y los espacios destinados a las actividades deportivas.

Entre las unidades académicas se encuentra el Centro Interdisciplinario de Ciencias de la Salud (CICS) Unidad Santo Tomás sito en la Ciudad de México.

Este Centro ofrece 3 (tres) licenciaturas, las cuales nombro a continuación: Optometría, Psicología y Odontología. En la oficina de Unidad Politécnica de Integración Social (UPIS) cuyo responsable es el Lic. Juan Eduardo César Manjarrez es donde realizo mi estancia de movilidad durante el período que abarca desde el 29 de octubre al 09 de noviembre de 2018.

En dicha estancia realicé, entre otras, las siguientes actividades: trabajo en conjunto con el personal de la unidad académica, colaboración en las tareas administrativas del área, conocimientos de los Marcos Normativos y Regla-

mentos vigentes, planes de estudio, procesos y procedimientos, reglamento interno, participación en las reuniones de reacreditación de la carrera de Odontología, Recursos Humanos (estructura de cátedra, selección y seguimiento del cuerpo docente, metodología de concursos y/o promoción), estrategias comunicacionales y visita a las áreas administrativas que tienen estrecha vinculación a la labor propuesta en el Plan de Trabajo presentado.

Algunos puntos sobresalientes:

- El estudiante que postula para movilidad en el extranjero y que no cuente



Figura 1: Fachada Inst. Politécnico Nacional.



Figura 2: Sala de Espera.

Programa de movilidad para gestores universitarios 2018-2019

Brom. Marcela Acosta Manrique (PAA)



Figura 3: Dr. en C. Ángel Miliar García-Director.

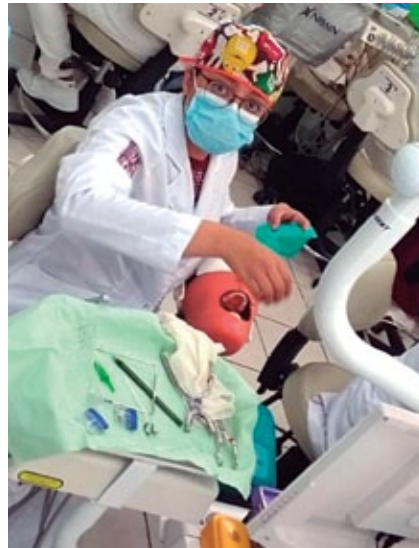

Figura 4: Simulador.

con certificación oficial, puede acreditar el nivel de idioma mediante un examen que brinda la institución.

- El alto porcentaje de egresados por cohorte (cerca del 80%).
- El seguimiento de los egresados y de la calidad educativa mediante la realización de encuestas a los empleadores.
- Se fomenta la realización de actividades deportivas como complemento de la formación.

- Las diversas opciones de titulación, que pueden ser mediante: Proyectos de Investigación, Tesis, Memoria de Experiencia Profesional, Examen de Conocimientos por Áreas, Por Créditos de Posgrado, Por Estudios de Licenciatura, Por Seminario, Por Escolaridad, Por Curricular, Por Práctica Profesional y Por Programa Especial.

En la universidad, la Escuela de Odon-

tología tiene 18 años de creación. Con el fin de hacer un seguimiento a todos los alumnos utilizan una herramienta informática (SAES) muy similar al SIU-GUARANI de nuestra Facultad de Odontología.

El Departamento de Innovación Educativa, es quien se encarga de mantener actualizados y controlados los contenidos de los programas analíticos de las asignaturas para que se en-

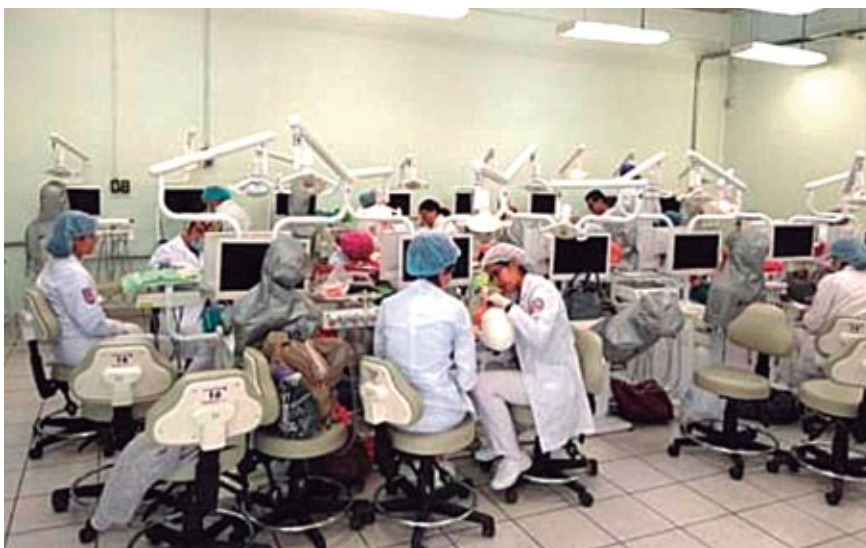

Figura 5: Sala de Simuladores.

Programa de movilidad para gestores universitarios 2018-2019
 Brom. Marcela Acosta Manrique (PAA)



Figura 6: Esterilizadora.

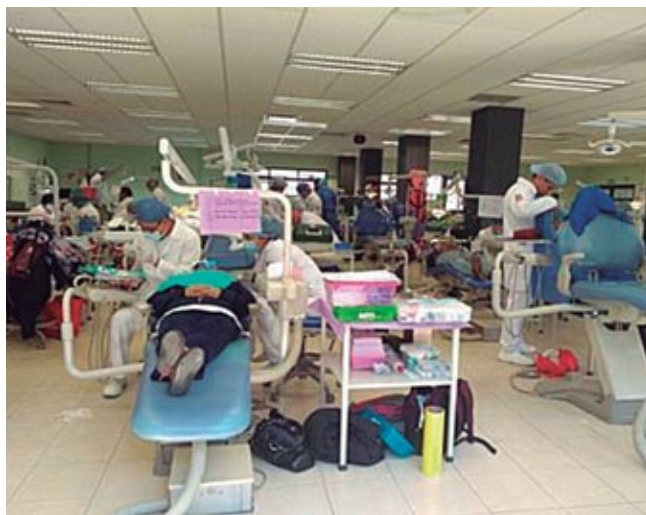

Figura 7: Sala de Clínicas.

cuadren dentro de los estándares de acreditación. Esta oficina los entrega a los docentes responsables de las asignaturas.

En cuanto a la parte edilicia el número de sillones es de 36 (treinta y seis) en la clínica grande y de 12 (doce) en la clínica chica. La entrada a cada clínica cuenta con “farmacias” donde el alumno puede comprar los materiales y medicación que utilizará. El edificio también cuenta con una sala de simuladores, una esterilizadora equipada autoclaves, una sala de espera, una oficina de historias clínicas, donde, mediante

el sistema de ingreso, se cita al paciente con al menos 12 (doce) horas de anticipación. De esa manera el personal del sector puede preparar las historias clínicas que se utilizarán durante el desarrollo de cada clínica dándole más agilidad a la atención del paciente.

A mi parecer existe un gran potencial para explotar en cuanto a los vínculos que se pueden establecer entre ambas Instituciones para favorecer al estudiante. Hay una excelente predisposición e interés para conseguir el intercambio en los claustros: estudiantes, docentes y personal de apoyo.

Agradezco a la Facultad de Odontología, a su Decana Prof. Dra. Patricia Di Nasso, a la Secretaría Académica, a Director de Gestión Académica, a mis compañeros de trabajo, a la Universidad Nacional de Cuyo por la convocatoria, al Ctro. Interdisciplinario de Cs. De la Salud – Unidad Sto. Tomás del Instituto Politécnico Nacional por recibirme tan amablemente y la calidad y calidez de las personas con quienes me relacioné; y a todos quienes me permitieron y ayudaron a cumplir con este desafío.

Intercambio

Programa de movilidad de gestores para el personal de apoyo académico

INFORME

Actividades de capacitación

en la Universidad Señor de Sipán-Chiclayo Perú.

Del 15 al 31 de octubre de 2018

AUTORA

TÉC. GEST. UNIV. NORA B. SEBALLOS SUAREZ



La Universidad Señor de Sipán es privada, está conformada por un Directorio del cual es Presidenta de la Junta General de Accionistas la Dra. Carmen Rosa Núñez Campos con el Dr. Roger Pingo Jara. El Dr. Valdemar Medina Hoyos Rector, Lic. Kelly Acuña Nuñez Gerente General, Mg. Eliana Barturén Mondragón Secretaria General.

Cuenta con diecinueve Carreras: Administración, Arquitectura, Contabilidad, Ciencias de la Comunicación, Derecho, Diseño Gráfico Empresarial, Enfermería, Estomatología, Ingeniería Civil, Ingeniería Económica, Ingeniería

Industrial, Ingeniería Mecánica Eléctrica, Ingeniería de Sistemas, Ingeniería Agroindustrial y Comercio Exterior, Negocios Internacionales, Psicología, Turismo y Negocios, Medicina Humana y Trabajo Social y una segunda especialidad en Administración Pública. El día Lunes 15 de Octubre me recibe en la Universidad la Lic. Betty Herrera Timará quien me dio la bienvenida e hicimos una recorrida por la institución. Llegando al Área de la Escuela de Estomatología de Posgrado, la Directora Dra. Marisel Valenzuela Ramos me Invitó a participar en las Jornadas

de EXPO CARRERAS USS 2018 de Posgrado, en la cual entregué folletería de la oferta de Posgrado de la Facultad de Odontología de la UNCUIYO. Se trató la posibilidad de firmar un convenio Internacional donde participan la Universidad de Señor de Sipán y nuestra Facultad de Odontología, mediante una Carta Acuerdo para poder contribuir a interactuar distintas culturas y saberes que multiplique y magnifiquen intelectualmente las ciencias, cultura e investigación, beneficiando a los profesionales que deseen hacer una movilidad en ese país.

Asistí a una reunión con el Decano de la Facultad de Ciencias de la Salud Dr. Pablo Urtecho Vera y la Directora de Escuela Posgrado. Ambos se interesaron en la organización, planificación, coordinación y distribución edilicia, clínica y áulica y la oferta de cursos de posgrado. Solicitaron información sobre la atención de pacientes y las áreas de la Facultad de Odontología áreas porque les interesaría en un futuro poder ofrecer una gran oferta en su escuela de Estomatología.

Detallaron como trabajan en la organización del Área Académica y de la

Programa de movilidad de gestores para el personal de apoyo académico

Informe Actividades de capacitación en la Universidad Señor de Sipán-Chiclayo Perú. Del 15 al 31 de octubre de 2018

Téc. Gest. Univ. Nora B. Seballos Suarez

Escuela de Posgrado, con un sistema Integrado en red para formalizar acciones de interés e intercambio en líneas de trabajo en equipo, donde se realizan proyectos para perfeccionar el funcionamiento de las Clínicas y la estructura organizacional. Es responsabilidad de esa secretaria realizar la verificación de los datos de los alumnos que van a defender su tesis ya que tienen que validar su título elaborando las resoluciones inherentes de todo lo cursado en la Facultad de Ciencias de la Salud. Los alumnos luego de dar la Tesis pueden recibir el Título, el mismo lo presentan en la Colegiatura (Ministerio) y rinden un examen si quieren pertenecer al estado.

Al día siguiente me convocaron para trabajar en el Campus Stand de la Universidad en la cual pude presentar material de posgrado de nuestra Facultad. Me reuní con el Director de clínicas de la Escuela de Estomatología Od. Roberto Ojeda Gómez con quien conversamos en lo referentes a nuevas estrategias para optimizar la organización de pacientes en las clínicas. Me dirigí al Departamento de Diseño e Imagen donde poseen tecnología de última generación y, gracias a ello, los alumnos acompañados por personal altamente calificado puede realizar presentaciones multimedia.

Al día siguiente nos reunimos con la Secretaria de Graduados y Directora de la Escuela de Posgrado Dra. Valenzuela Ramos, a la cual le relaté la organización de la Facultad de Odontología, los cursos, conferencias, charlas de capacitación a Profesionales donde se pone de manifiesto el compromiso con la comunidad mendocina prestando un servicio solidario y sin cargo en lugares alejados.

El día lunes, me invitan a presenciar una intervención quirúrgica de una cirugía maxilar en uno de sus quirófanos.

Al día siguiente fui invitada a partici-

par en una actividad, en la cual forme parte de una reunión, donde la Presidenta del Comité de Calidad y de la Escuela de Estomatología de Posgrado la Directora Dra. Valenzuela Ramos me presenta a todo el gabinete de trabajo de las distintas áreas.

Con el fin de distribuir nuestra folletería, se pensó en reunir a todos los graduados para informales de mi visita de movilidad e invitarlos a la expo carreras 2018 donde recibirían una charla informativa sobre todo lo referente a la Facultad de Odontología de nuestra Universidad.

El día miércoles nos reunimos el Sr. Rector y el Sr. Decano de la Facultad de Ciencias de la Salud y demás autoridades con el fin de poder unir lazos entre la Universidad y nuestra Facultad e Iniciar una gestión con un acta acuerdo que beneficie a todos los profesionales peruanos y argentinos, motivarlos a que realicen movilizaciones docentes por un tiempo mínimo de dos meses, elegir alguna especialidad de Posgrado donde puedan adquirir una formación de recursos humanos con un nivel de excelencia, desarrollando un pensamiento científico y humanístico para el desempeño del rol profesional, que contribuya al desarrollo de la odontología, así como también generar profesionales de impacto para la sociedad y para los diversos organismos en los cuales se desempeñen. Un convenio que fortalezca y contribuya a avanzar en nuevos conocimientos, saberes, estudios y proyectos científicos. También manifestó el Sr. Rector que los ejes centrales del desarrollo institucional de la Universidad Señor de Sipán se basan en la tarea de la investigación, la movilidad docente y estudiantil y el trabajo de responsabilidad social. Necesitan investigadores que determinen los problemas de nuestro entorno para darles solución, es imprescindible la relación con nuevas

culturas y ser además sensibles con su cultura Lambeyana y con su medio ambiente.

El día jueves asistí a una reunión con la Directora de Relaciones y Cooperación Internacional de la Universidad Lic. Betty Liliana Herrera Timara con el fin de mostrarme la forma de trabajo de su gestión y como se realizan los distintos convenios manteniendo protocolos nacionales e Internacionales. Dicha reunión se extendió hasta el día viernes donde asume el reto de integrar a la comunidad universitaria en un entorno multi cultural y para entrelazar esfuerzos en las líneas de cooperación e internacionalización con la finalidad de favorecer la formación académica de acuerdo a los lineamientos y estándares de sistemas de gestión de calidad. Por lo que, entre convenios de cooperación priorizan:

- Intercambio de profesores, investigadores y estudiantes (presencial y virtual).
- Intercambio de información científica, metodológica y de enseñanza.
- Proyectos conjuntos de Investigación e Innovación.
- Facilidades para la Formación y perfeccionamiento de docentes, investigadores, personal administrativo y estudiantes
- Diseño y organización conjunta de programas de doctorados, maestrías, diplomados y cursos superiores.
- Diseño y organización conjunta de encuentros, congresos y otros eventos académicos
- Diseño y organización conjunta de programas de Doble Titulación con universidades extranjeras en convenio con la USS.

- CONVENIOS INTERNACIONALES

La Universidad Señor de Sipán tiene como objetivo trascendental avanzar con convenios de cooperación acadé-

Programa de movilidad de gestores para el personal de apoyo académico

Informe Actividades de capacitación en la Universidad Señor de Sipán-Chiclayo Perú. Del 15 al 31 de octubre de 2018

Téc. Gest. Univ. Nora B. Seballos Suarez



Fotos: Reunión con las autoridades de la Universidad Señor de Sipán

Rector: Dr. Valdemar Medina Hoyos; Decano: Mg. C. D. Esp. Pablo Edison Urtecho Vera y demás autoridades.

mica con prestigiosas universidades de Iberoamérica y participar en renombradas redes internacionales, propiciando la apertura de los espacios de formación en la visión de internacionalización:

Parte de lo tratado por convenios en Argentina citamos:

Argentina- Universidad Autónoma de Entre Ríos – Universidad de Ciencias Empresariales y Sociales – Universidad Nacional de Cuyo- Computational Intelligence And Information Systems Laboratoty, Bolivia, Brasil, Chile, Colombia, Cuba, Ecuador, EE.UU, España, México, Panamá y Uruguay.

Membresías internacionales

Luego de participar en estos días de movilidad y compartiendo e integrándome al staff de gestores en distintas áreas, desempeñando funciones académicas he acumulado una experiencia increíble subrayando la labor diaria de esta dirección, destaco la gran

proyección a futuro en su Misión de Gestionar procesos de internacionalización y sociabilización que coadyuve a la cooperación académica internacional a fin de fortalecer los componentes culturales, deportivos, científico, académico y de titulación, que genera esta Universidad.

El día lunes asistí a una reunión organizada por el área de posgrado y otros departamentos de gestión administrativas donde tuve la oportunidad de compartir e integrar grupos de trabajo y equipos de trabajo. Esta maravillosa experiencia ha contribuido a generar en mi conocimiento una nueva enseñanza de amaestramiento al trabajar en cooperación en el área de gestión académica, mis conocimientos y practicas fueron enriquecedoras, he sumado estilos, técnicas, estrategias, saberes, integración, esta formación adquirida la volcaré en mis tareas diarias y con mis pares demostrando que este intercambio contribuye a generar

en el área del Departamento de Posgrado y Graduados de la Facultad de Odontología, una mejora continua y a inducir nuevas tendencias de trabajo. El día martes 30 visité la biblioteca la cual tiene 3 (tres) pisos es un edificio con una estructura arquitectónica nueva y con espacios muy cómodos para la comunidad educativa. En el primer piso se encuentra el área de la salud), en el segundo piso Humanística y el tercero Ingeniería en contabilidad y de Sistemas.

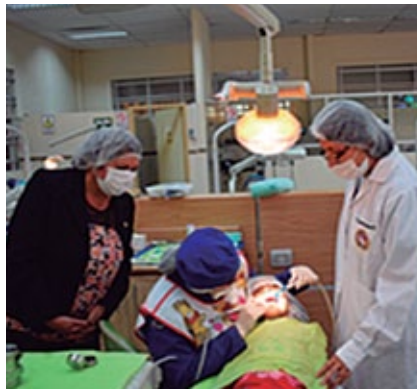En la última reunión me expresaba la Directora de la Escuela de Estomatología y el Dr. Roberto Ojeda Gomez, que los posgrados son semestrales la Maestría (4 semestres) y que el Doctorado es de 6 (seis semestres). Es importante destacar que el internado de Estomatología se realiza en el noveno año y su internado hospitalario en el décimo año, cuando los alumnos se reciben. Algunos eligen distintas zonas rurales para trabajar durante un año recibiendo un salario, esta forma de insertarse en la sociedad peruana en lugares marginales adquieren una certificación abalada por el **(SERUM) SERVIVIO RURAL MARGINAL**.

Los alumnos en las clínicas del último año tiene un asistente para acompañarlo en la atención de pacientes cumpliendo la función de asistente odontológico. Para finalizar este informe, observe que la gestión Académica de la Universidad Señor de Sipán, en su misión a través de los años ha logrado mantener el entorno multicultural y apuesta a entrelazar vínculos Internacionales con acuerdos de Internacionalización entre distintas líneas y canales de distintos países para lograr culturalmente estándares de formación académica de Latinoamérica, con la creación de nuevos lineamientos que apuestan a excelencia que la Universidad mantiene a través del tiempo.

Programa de movilidad de gestores para el personal de apoyo académico

Informe Actividades de capacitación en la Universidad Señor de Sipán-Chiclayo Perú. Del 15 al 31 de octubre de 2018

Téc. Gest. Univ. Nora B. Seballos Suarez



Fotos: Imagen del escudo de la Universidad de Señor de Sipán, Reunión con el equipo de la escuela de Posgrado, participación en una feria de Ofertas académicas, visita a la clínica de Odontopediatría y reunión con el Director del Área de Periodoncia; Dr. Roberto Ojeda Gomez.

Mi agradecimiento está dirigido a la Universidad Nacional de Cuyo, al Rector y a su equipo de gestión a través de la Secretaria de Investigación, Internacionales y Posgrado. Por su propósito, de que el personal de Apoyo Académico, tenga la posibilidad de realizar una estancia de formación en su quehacer específico de su competencia en cualquier Universidad de Latinoamérica, como Personal de Apoyo me siento muy motivada por haber salido seleccionada por la comisión para realizar esta movilidad.

Agradezco a nuestra decana la Prof. Dra: M. del C. Patricia DI Nasso, quien confió y me apoyo en esta enriquecedora movilidad de formación y el aval de los miembros del Consejo Directivo, el apoyo de mis compañeras de oficina ya que de no haberse dado estas condiciones, hubiese sido imposible realizar esta experiencia tan maravillosa. Muchas gracias!!.

Téc. Gest. Univ. Nora B. Seballos Suarez
Facultad de Odontología - UNCuyo

Biblioteca

NOVEDADES

En base a las necesidades de los usuarios y a los avances tecnológicos se presentó el proyecto de creación de la Biblioteca Digital.

El día 5 de mayo del corriente, el Consejo Directivo de la Facultad de Odontología de la UNCuyo, según resolución N° 047 aprueba la crea-

ción de la Biblioteca Digital (BODIGITAL).

La Biblioteca Digital tiene los siguientes objetivos:

1. Dar mayor accesibilidad y difusión a la producción científica de la Facultad.
2. Digitalizar tesis de doctorado, tesis y trabajos de investigación.

3. Dar mayor visibilidad a la Biblioteca.

Para acceder, ingrese al siguiente enlace:

<http://fodonto.uncuyo.edu.ar/biblioteca-digital-odontologia>

Biblioteca Digital Odontología

Este servicio fue creado con el objeto de: dar respuesta a las cambiantes necesidades de información de los usuarios, acceder a los recursos en forma ágil y eficiente y dar mayor accesibilidad y difusión a los documentos producidos en la Facultad.

A través de ella se puede acceder: a la Revista de la Facultad (texto completo), Bases de Datos, E-books, Videos Educativos y Atlas e imágenes interactivas, haciendo click sobre el menú.



**Guía procedimental:
protocolo de Servicio
de Radiología FOUNCU**

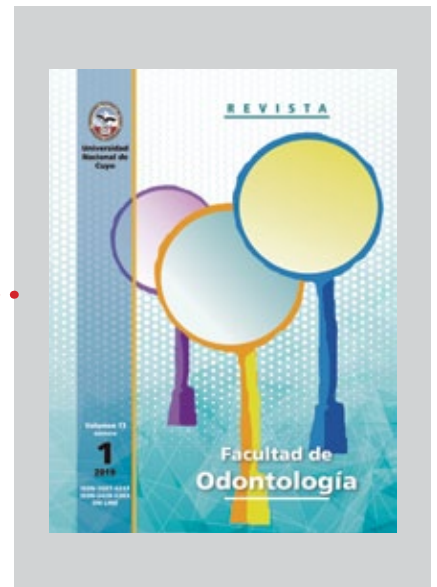**Guía procedimental:
procesado radiográfico
manual**

**Imágenes dinámicas de
los huesos del cráneo**

**Atlas de anatomía.
Dibujos electrónicos**

**NCBI BookShelf
FreeBooks4Doctors.
com
Anatomía de la cabeza
La extracción dentaria
Sistema estomatogná-
tico: bases morfofun-
cionales aplicadas
a la clínica**

**EBSCO
RIMA
BVS
COCHRANE
MINCyT
MedLine
Dialnet
SCIELO**





UNCUYO
UNIVERSIDAD
NACIONAL DE CUYO



FACULTAD DE
ODONTOLOGÍA



Observatorio de Salud Bucal

Facultad de Odontología UNCuyo
Mendoza Argentina

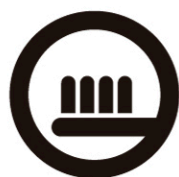El Observatorio de Salud Bucal de la Facultad de Odontología constituye un ámbito institucional interdisciplinario que tiene como objetivo observar el estado de Salud Bucal de la población Oeste-Argentino y conocer las Áreas de Servicios que resuelvan esa demanda potencial

osb@fodonto.uncu.edu.ar / Tel. 261 4135007



UNCUYO

UNIVERSIDAD
NACIONAL DE CUYO



FACULTAD DE ODONTOLOGÍA