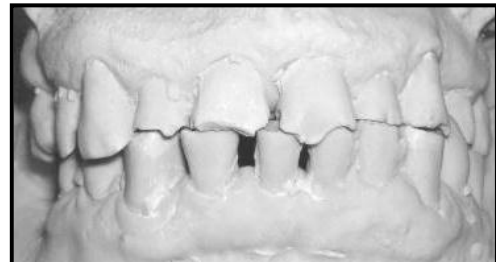
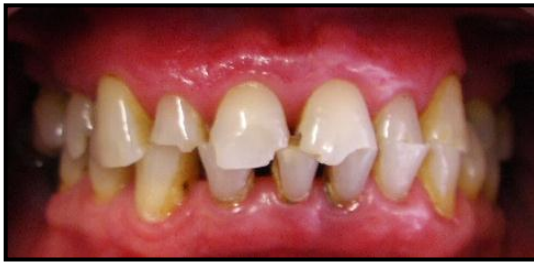
Presentación de Caso clínico.

Tema: Etiología y tratamiento de un paciente bruxómano.

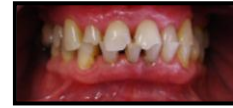

U. N. de Cuyo - Especialidad de Prostodoncia

Dictante: Dr. Juan Carlos Albera

Alumna: Verónica Villegas Crespo

Año 2008



Introducción

El bruxismo es una patología oral cuya etiología está en discusión desde épocas remotas, se sabe que hay una serie de factores internos, externos y psíquicos¹, que han de producirse concomitantemente para causar una inestabilidad en el sistema, aunque no expliquen la actividad bruxística como tal².

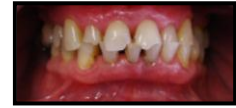El Bruxismo se conoce como una de las actividades parafuncionales más comunes. (Parafunción: se define como el trastorno o alteración de una función, que suele ser una interacción repetitiva y compleja de los músculos y estructuras óseas. Esta determinada por los centros neurales, que dan lugar a consecuencias dinámicas que no tienen un propósito conocido)³.

El bruxismo se conoce desde épocas antiquísimas. En el antiguo testamento se hacía referencia al bruxismo al comentar los castigos eternos como un “crujir y rechinar de dientes”⁴. Karolyi (1901) fue uno de los pioneros en la investigación ya que con la denominación de “Neuralgia Traumática o efecto Karolyi” mencionaba que casi todos los seres humanos en algún período de su vida ejercían fuerzas anormales en su sistema masticatorio, e introdujo la mayoría de los conceptos que se tienen actualmente.

En 1907 apareció por primera vez el término de “bruxomanía” en una publicación francesa, por Marie y Ptiekievicz; y luego Frohmann en 1931 acuñó el término de “bruxismo”. Drum (1962) lo denominaría “parafunción” porque se trataría de una actividad paralela a la función que podría ser lesiva o no¹.

En el año 1971, Ramfjord y Ash, lo definirían como “bruxismo céntrico y excéntrico”, diferenciando el bruxismo excéntrico, para definir el rechinar dentario en movimientos fuera del área de oclusión habitual; y el bruxismo céntrico o de apretamiento, refiriéndose a la presión realizada sobre los dientes en posición de intercuspidadación. Estos autores considerarían que tendría su origen en un nivel subcortical y, por lo tanto, desconocido por el paciente¹.

Según Sencherman y Echeverri se define el bruxismo como el acto compulsivo de apretar o rechinar los dientes, diurno o nocturno con distintos grados de intensidad y persistencia, conciente o inconsciente, debido a una combinación de problemas que desencadenan toda la patología¹.



El bruxismo es un hábito masticatorio destructivo que genera abrasiones mayores al desgaste normal dentario que es de 30 micrones por año⁴.

Es uno de los más complejos y destructivos desórdenes orofaciales⁵. Según Lavigne en el año 1991, estaría presente en un 8% de la población de edad media y hasta en un tercio de la población mundial. No existiría predilección por sexo, disminuiría con la edad y 1 de cada 5 pacientes con bruxismo, tendría síntomas de dolor orofacial^{2,6}. La prevalencia más alta se encontró en asiáticos, intermedia en euroamericanos e hispanos, y la prevalencia más baja en afroamericanos⁷. Ciertos autores sugieren que puede haber una predisposición genética - hereditaria: se presenta en el 23% de los gemelos monocigóticos, y con patrón familiar en el 20 a 35%. El bruxismo asociado al sueño en niños, persiste en el 87% de los gemelos adultos, pero debe investigarse más la importancia de la genética o el ambiente en la presencia del bruxismo nocturno en niños²

Okesson en el año 1991 implementa un cambio en las teorías conocidas hasta ese momento. El sistema masticatorio se considera una unidad compleja donde se desarrollan tareas de masticación, deglución y fonación bajo un sistema de control neuromuscular. En condiciones normales de función, el tronco cerebral regula el accionar de los músculos mediante engramas musculares que se seleccionan según los estímulos sensitivos recibidos de estructuras periféricas. Si se produce un estímulo sensitivo repentino e inesperado se activan los reflejos de protección nociceptivo y miotático que disminuyen la actividad del músculo en la zona estimulada⁸. Durante la función normal, se pueden producir alteraciones locales o sistémicas. Dentro de las alteraciones locales tendríamos como ejemplo un traumatismo posterior a una inyección de anestesia local; y dentro de las alteraciones sistémicas encontraríamos el stress. En caso de que estas alteraciones superen la tolerancia fisiológica del individuo, se producirá una respuesta en el sistema.

Durante la parafunción, se pierden los mecanismos de protección, ya que al aumentar los umbrales de excitación de algunos receptores, disminuye su capacidad inhibitoria sobre las contracciones musculares, con lo cual se pueden ejercer fuerzas nocivas aumentando la posibilidad de daño del sistema⁸. No se sabe a ciencia cierta cuanto debe estar expuesto el individuo a la parafunción para que se de inicio al trastorno, pero si se conoce que depende de la frecuencia, magnitud y duración del estímulo dañino, así como de la capacidad adaptativa del individuo y del entorno donde éste se encuentre inserto.



Los episodios bruxísticos se describen como un trastorno neuro-fisiológico de los movimientos mandibulares denominados bruxismo (o Rechinamiento) y apretamiento (o clenching). Durante el bruxismo se detectan contracciones rítmicas en oclusión y durante el apretamiento se observan contracciones isométricas de ambos maxilares en posición de máxima intercuspidad o en posiciones excéntricas. En muchos casos se dan ambas actividades al mismo tiempo, por eso se los denomina episodios bruxísticos⁸. Hay autores que postulan que el apretamiento en céntrica se ha descrito en un 20% de la población y en excéntrica en un 8%².

La etiología del bruxismo aún es incierta. Como causas del bruxismo, tanto diurno como nocturno, se han barajado diversas hipótesis.

Se pensó que el bruxismo era provocado por una alteración en la oclusión donde las desarmonías oclusales serían las responsables de la actividad parafuncional. Ciertos autores afirmaban que tras eliminar estas desarmonías oclusales desaparecerían los hábitos parafuncionales⁹. Sin embargo, estudios más recientes desestimaron esta teoría¹⁰ puesto que muchos individuos no bruxan a pesar de tener alteraciones oclusales. Por eso se cree que el bruxismo obedecería a múltiples factores etiopatogénicos¹.

Otra teoría sería la propuesta por autores como Rugh (1975-1982), Clark (1979) y Solberg (1975)^{11, 12} donde se determinaría el aumento de stress como uno de los principales factores influyentes en el bruxismo. El estado emocional del individuo estaría regulado por el hipotálamo, el sistema reticular y el sistema límbico. El stress produciría una activación del hipotálamo, el cual por medio de un aumento de actividad de las fibras nerviosas gammaeferentes produciría la contracción de las fibras intrafusales del huso muscular, el cual quedaría sensibilizado y ante cualquier distensión produciría una contracción refleja. El resultado sería el aumento de tonicidad del músculo⁸.

Pero no sólo son necesarias las desarmonías oclusales y el stress, sino también el fracaso del mecanismo propioceptivo que eludiría dicha alteración. Sin embargo, existirían evidencias que discreparían con esta teoría ya que hay personas con stress severo que no presentan parafunción¹³. Ciertos autores coinciden en que factores oclusales y estados



emocionales actuando conjuntamente, y sobrepasando la capacidad adaptativa pueden ocasionarlo¹⁴.

Otra hipótesis se referiría a que el bruxismo sería un movimiento anormal consecuencia de alteraciones o desequilibrios a nivel de los neurotransmisores del S.N.C., especialmente en el sistema dopaminérgico a nivel de los ganglios basales, en el conjunto de neuronas del complejo grupo nigroestriado (ésta parece ser la región que está mas involucrada en la expresión de estas conductas masticatorias estereotipadas). En diversos estudios se demuestra la participación de los mecanismos dopaminérgicos en la génesis de movimientos estereotipados tales como las disquinesias orales (definidas como Trastornos del movimiento caracterizados por incremento de la actividad motora)¹⁵.

La hiperactividad muscular de los músculos de la masticación se originaría a partir de una preponderancia del sistema dopaminérgico asociada con una hipofunción de los circuitos colinérgicos y gabaérgicos. Si bien se ha descrito la participación del sistema noradrenérgico en el inicio de los movimientos parafuncionales no ha sido establecido con un amplio soporte científico, pero pareciera esclarecer una cierta interconexión entre las desarmonías oclusales, el sistema dopaminérgico neurotransmisor y el bruxismo¹⁶.

Se ha visto que algunas medicaciones pueden aumentar los episodios de bruxismo, y también se ha encontrado cierta relación entre bruxismo y trastornos del SNC⁸. Existen trabajos que hablan de la aparición de intensos episodios de bruxismo en consumidores de fármacos que estimulan o modifican la actividad dopaminérgica central (cocaína, L-dopa, amfetamina o haloperidol) se lo denomina un Bruxismo secundario^{17, 18}

Se conoce por estudios efectuados en animales de experimentación, que la exposición a una situación estresante desencadena en el organismo cambios fisiológicos a nivel central y periférico, ocasionando también alteraciones de conducta, que se creería son el resultado del esfuerzo de organismo para enfrentarse a dicha situación. A nivel periférico, los cambios vendrían derivados de la activación del eje hipotálamo-hipofisario-adrenal, con la subsiguiente liberación de glucocorticoides al torrente circulatorio. A nivel central, se produciría la liberación de diversos neurotransmisores como noradrenalina, dopamina y serotonina en numerosas regiones cerebrales¹⁹. Los cambios tendrían una duración y



severidad que dependería del tipo de estrés, de su intensidad y duración, y de la capacidad del individuo para superar una situación.

A nivel conductual, se ha observado que la exposición a diversos estímulos estresantes en mamíferos (inmovilización, frío, sonido/luz intensos, descargas eléctricas en las extremidades o en la cola, pinzamiento de la cola, etc.) induciría la aparición de distintos comportamientos como vocalizaciones, defecación, agresividad, reacciones de huida o lucha, y otros movimientos estereotipados. Estas conductas son consideradas estrategias para escapar del estímulo estresante, o para reducir la percepción del mismo²⁰. A nivel periférico, en diversos estudios realizados en roedores se ha visto que si durante la exposición a stress intenso los animales mordían objetos, presentaban una reducción de los niveles de cortisol plasmático y menor número de úlceras gástricas, con respecto a los animales estresados que no realizaban dicha conducta masticatoria. A nivel central, se observaba que los cambios provocados sobre la neurotransmisión noradrenérgica en diversas regiones cerebrales eran también menos relevantes en lo roedores que mordían algún objeto^{21, 22}.

Para seguir identificando la etiología del bruxismo sería apropiado reconocer la diferencia de bruxismo diurno y bruxismo nocturno.

Bruxismo diurno: actividad parafuncional realizada durante el día por el individuo de manera inconsciente. Se presentan como actos estereotipados que se llevan a cabo durante tareas que exigen una cierta concentración, en momentos de tensión o incluso durante un esfuerzo físico. En los bruxistas diurnos predomina el apretamiento como hábito parafuncional, así como la onicofagia, morderse los labios o los carrillos, mascar chicle o morder objetos¹⁶.

El bruxismo nocturno sería una actividad motora orofacial durante el sueño caracterizada por contracciones rítmicas de los músculos elevadores en episodios aislados⁸. La asociación de desórdenes del sueño y despertares se denomina PARASOMNIA. La parasomnia causada por el bruxismo sería la tercera mas frecuente.

Las parasomnias son eventos físicos indeseables, motores o autonómicos, asociados a diferentes grados de despertar. Se cree que pueden representar una variación normal del desarrollo del SNC. Mientras el sonambulismo, temor nocturno, enuresis y sueño inquieto disminuyen con la edad, el movimiento de piernas, somniloquia y bruxismo permanecen



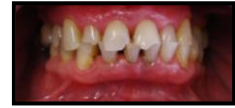prevalentes en la adolescencia y adultez. El tipo de parasomnia en bruxismo sería primaria, con desórdenes del ciclo vigilia - REM – No REM.

Según estudios realizados durante el sueño No REM se restablecería la función del organismo (necesidades metabólicas como el aumento de síntesis proteica), con lo cual se conseguiría el “reposo físico”; y durante el sueño REM se restablecería la función de la corteza cerebral y de las actividades del tronco cerebral con lo cual se suavizarían las emociones, y se conseguiría el “reposo Psíquico”⁸. Existen controversias en cuanto a las fases del sueño en que aparece el bruxismo. Ciertos autores sugerirían que tendría lugar durante la fase REM^{23, 24} Mientras que otros postulan que nunca se produciría en la fase REM²⁵. Otros comentan que se suscitara durante las fases REM y no REM, aunque la gran mayoría de los autores se inclinan por sugerir que se asociaría a la fase 1 y 2 del sueño No REM poco profundo^{26, 18}.

Los episodios bruxistas se producirían a la par de un aumento generalizado de la actividad motora corporal asociada a un aumento de la frecuencia cardio-respiratoria. Por ello, son mayoría los investigadores^{27, 28} que postulan que el bruxismo nocturno es un trastorno del movimiento asociado a transiciones en los estadios de sueño profundo a más ligero, siendo un fenómeno rítmico masticatorio que se presenta durante el sueño dentro de una reacción generalizada de despertares. Habría un factor que produciría un aumento del tono del masetero y una interacción neuroquímica que aumentaría la excitabilidad de estos patrones rítmicos resultando en el rechinar nocturno²⁹.

Lavigne en un estudio en 2001 comparó la actividad muscular masticatoria rítmica de bruxómanos e individuos normales. Esta actividad sería mayor en bruxómanos, y tendría más episodios, más estallidos por episodio y de mayor amplitud¹⁷. La edad es un determinante importante ya que numerosos estudios afirmarían que en individuos de más edad la cantidad de episodios iría disminuyendo^{30, 31}. A los 40 años de edad ocurriría un periodo durante el cual se producirían cambios significantes en la calidad y organización del sueño³².

El flujo y la frecuencia de tragado de saliva disminuiría mucho durante el sueño, pero aún no está bien investigado el tema al respecto para determinar los cambios que esto produciría en relación con el bruxismo. Finalmente, se vio que la mayoría de los estudios realizados con electromiógrafo durante los episodios de actividad muscular masticatoria rítmica comenzaban con la actividad de los músculos suprahioides¹⁷.



En relación a la etiología, hay autores que han estudiado el bruxismo vinculado a patologías como alergias (Meyer 1980), deficiencias de magnesio (el cual jugaría un rol preponderante en la expresión patológica de apretar los dientes sin un propósito funcional, Lehvila, 1974) y entre bruxismo y psoriasis (Kononean 1988). Sanchez y Baez (1990) no encuentran relación entre bruxismo y patologías.

Existe aún mucho por investigar en cuanto al bruxismo y su relación con el sueño, stress, masticación, salivación del bolo durante el sueño y varios factores que ayudarán el día de mañana a tener un diagnóstico certero, basado en la etiología real del problema.

Las consecuencias del bruxismo serían visibles y sencillas de identificar: desgaste dentario, daño de las estructuras aledañas a los dientes, hipertrofia de músculos masticatorios, y dolor facial¹.



Caso clínico

El paciente de este caso particular, es de sexo masculino y tiene 67 años de edad. Concorre a la visita odontológica con la inquietud de solucionar su problema de función y estética, ya que presenta desgastes dentarios muy pronunciados en sector anterior y, sumado a esto, la pérdida de piezas dentarias del sector póstero-inferior y póstero-superior. No manifiesta sintomatología dolorosa, sólo un zumbido permanente en los oídos, rigidez de los músculos del cuello y en ciertas ocasiones un Click o salto de la articulación.

Su oficio de chofer de autobús lo lleva a experimentar situaciones cotidianas de stress y alteraciones del sueño. Según comenta, ha tenido una vida con situaciones extremas de sufrimiento (pérdida de su madre a los 4 años, adopción por parte de familiares y luego devolución a su padre alcohólico y golpeador, pobreza extrema y 2 divorcios). Todas ellas situaciones por demás estresantes. Durante el tratamiento, sufre la pérdida de un hijo por suicidio, razón que aumenta aun más su expresión de tensión máxima.

El paciente demuestra motivación ante el tratamiento de rehabilitación oral, asiste regularmente y presenta una muy buena predisposición y cooperación.



Historia clínica

Antecedentes personales:

- Paciente: Roberto S.
- Edad: 67 años
- Ocupación: Chofer de autobús
- Motivo de consulta: “dientes desgastados”

Antecedentes médicos:

- Intervenido quirúrgicamente de apendicitis a los 12 años, amígdalas a los 22 años, y litiasis vesicular a los 66 años.
- No fumador. Bebe alcohol en cantidades consideradas normales.
- Stress laboral y en situaciones de vida cotidiana.
- Alteraciones del sueño (horarios alterados por el trabajo).
- Zumbido permanente en oídos.
- Dolor y rigidez en los músculos del cuello.

| HISTORIA MÉDICA | |
|--|--|
| Marque con un círculo lo que corresponda: <input type="radio"/> Si o <input checked="" type="radio"/> No | |
| ¿Está bajo tratamiento médico? | Si - <input checked="" type="radio"/> No |
| ¿Toma algún medicamento? | Si - <input checked="" type="radio"/> No |
| ¿Tuvo alguna enfermedad grave? | Si - <input checked="" type="radio"/> No |
| ¿Ha sido intervenido/a quirúrgicamente? | Si - <input checked="" type="radio"/> No |
| ¿Ha recibido transfusiones sanguíneas? | Si - <input checked="" type="radio"/> No |
| ¿Ha tenido alguna de las siguientes enfermedades? | |
| Reumatismo | Si - <input checked="" type="radio"/> No |
| Artritis | Si - <input checked="" type="radio"/> No |
| Asma | Si - <input checked="" type="radio"/> No |
| Brucelosis | Si - <input checked="" type="radio"/> No |
| Tuberculosis | Si - <input checked="" type="radio"/> No |
| Anemia | Si - <input checked="" type="radio"/> No |
| Venéreas (Ej: Sífilis) | Si - <input checked="" type="radio"/> No |
| Hepatitis | A - B - C |
| Epilepsia | Si - <input checked="" type="radio"/> No |
| Cardíacas | Si - <input checked="" type="radio"/> No |
| Diabetes | Si - <input checked="" type="radio"/> No |
| Renales | Si - <input checked="" type="radio"/> No |
| Gota | Si - <input checked="" type="radio"/> No |
| Chagas | Si - <input checked="" type="radio"/> No |
| ¿Ha experimentado reacciones alérgicas a? | |
| Antibióticos | Si - <input checked="" type="radio"/> No |
| Yodo | Si - <input checked="" type="radio"/> No |
| Anestésicos | Si - <input checked="" type="radio"/> No |
| Dipirona | Si - <input checked="" type="radio"/> No |
| ¿Presenta alteraciones de glándula tiroides? | Si - <input checked="" type="radio"/> No |
| ¿Presenta alteraciones de la presión arterial? | Si - <input checked="" type="radio"/> No |
| Hipertensión | Si - <input checked="" type="radio"/> No |
| Hipotensión | Si - <input checked="" type="radio"/> No |
| ¿Presenta enfermedades infecciosas a repetición? | Si - <input checked="" type="radio"/> No |
| ¿Presenta con frecuencia dolores de garganta? | Si - <input checked="" type="radio"/> No |
| ¿Es propenso a hemorragias? | Si - <input checked="" type="radio"/> No |
| ¿Ha sufrido traumatismos en cabeza, cara o mandíbula? | Si - <input checked="" type="radio"/> No |
| ¿Está embarazada? | Si - <input checked="" type="radio"/> No |
| ¿Está en periodo menopáusico? | Si - <input checked="" type="radio"/> No |
| ¿Toma con frecuencia las siguientes drogas? | |
| Antibióticos | Si - <input checked="" type="radio"/> No |
| Anticoagulantes | Si - <input checked="" type="radio"/> No |
| Anticonceptivos | Si - <input checked="" type="radio"/> No |
| Antiinflamatorios | Si - <input checked="" type="radio"/> No |
| Anorexígenos | Si - <input checked="" type="radio"/> No |
| Aspirina | Si - <input checked="" type="radio"/> No |
| Corticoides | Si - <input checked="" type="radio"/> No |
| Dilantina | Si - <input checked="" type="radio"/> No |
| Diuréticos | Si - <input checked="" type="radio"/> No |
| Hormonas | Si - <input checked="" type="radio"/> No |
| Sedantes | Si - <input checked="" type="radio"/> No |
| Antiaritmicos | Si - <input checked="" type="radio"/> No |
| ¿Es operado de corazón? | Si - <input checked="" type="radio"/> No |
| ¿Tiene prótesis cardíaca? | Si - <input checked="" type="radio"/> No |
| ¿Sufrir enfermedades nerviosas? | Si - <input checked="" type="radio"/> No |
| ¿Ha estado o está actualmente bajo tratamiento psicológico? | Si - <input checked="" type="radio"/> No |
| ¿Sufre de insomnio? | Si - <input checked="" type="radio"/> No |
| ¿Tiene dieta especial? | Si - <input checked="" type="radio"/> No |
| ¿Bebe alcohol? | Si - <input checked="" type="radio"/> No |
| ¿Es fumador? | Si - <input checked="" type="radio"/> No |
| ¿Desde que edad fuma? | Si - <input checked="" type="radio"/> No |
| ¿Es operado de nariz? | Si - <input checked="" type="radio"/> No |
| ¿Es operado de garganta? | Si - <input checked="" type="radio"/> No |
| ¿Respira por la boca? | Si - <input checked="" type="radio"/> No |
| ¿Recibió reeducación respiratoria? | Si - <input checked="" type="radio"/> No |
| ¿Ha recibido radiaciones en cabeza o cuello por tratamientos de tumores? | Si - <input checked="" type="radio"/> No |
| ¿Advierte cambios en cantidad de saliva segregada? | Si - <input checked="" type="radio"/> No |



Antecedentes odontológicos:

- Pérdida de piezas dentarias por caries y por trauma.
- Severo desgaste en elementos dentarios.
- Apretamiento y rechinamiento de dientes.
- Sangrado durante el cepillado.

| V | P | D | M | | M | D | P | V |
|---|---|---|---|----|----|---|---|---|
| | | | | 18 | | | | |
| | | | | 17 | | | | |
| 2 | 3 | 5 | 4 | 16 | 27 | 4 | 4 | 2 |
| | | | | 15 | 26 | 4 | 4 | 2 |
| 2 | 2 | 3 | 3 | 14 | 25 | 3 | 3 | 2 |
| 2 | 1 | 3 | 3 | 13 | 24 | | | |
| 2 | 1 | 3 | 3 | 12 | 23 | 3 | 4 | 2 |
| | | | | | 22 | 3 | 3 | 1 |

| V | L | D | M | | M | D | L | V |
|---|---|---|---|----|----|---|---|---|
| 1 | 2 | 3 | 3 | 41 | 31 | 3 | 3 | 2 |
| 1 | 2 | 3 | 3 | 42 | 32 | 3 | 3 | 2 |
| 1 | 2 | 4 | 3 | 43 | 33 | 3 | 3 | 2 |
| 1 | 2 | 4 | 3 | 44 | 34 | 3 | 4 | 2 |
| 1 | 2 | 5 | 4 | 45 | 36 | 3 | 4 | 2 |
| | | | | 46 | 38 | | | |
| | | | | 47 | 37 | | | |
| 2 | 3 | 3 | 4 | 48 | 38 | 3 | 3 | 2 |

Por favor conteste si o no a las siguientes preguntas

¿Ha tenido tratamiento de Ortodoncia?..... SI NO

¿Ha tenido enfermedad periodontal?..... SI NO

¿Ha tenido tratamiento por una "mala mordida"?..... SI NO

¿Tiene coronas o puentes en su dentadura?..... SI NO

¿Usa prótesis parcial removible?..... SI NO

¿Le falta algún molar que no haya reemplazado protésicamente?..... SI NO

¿Ha sido tratado por problemas en sus músculos masticatorios o problemas de la articulación temporomandibular?..... SI NO

¿Despierta con sensibilidad en sus dientes y/o maxilares?..... SI NO

¿Aprieta los dientes durante el día?..... SI NO

¿Le han dicho alguna vez que rechina los dientes al dormir?..... SI NO

¿Siente que sus dientes le lastiman al morder?..... SI NO

¿Tiene algún dolor o malestar alrededor de los ojos, oídos u otra parte de la cara?..... SI NO

¿Sufre de dolores de cabeza?..... SI NO

¿Sufre de migraña?..... SI NO

¿Sufre frecuentemente de dolores en el cuello o rigidez de los músculos del mismo?..... SI NO

¿Suele tener sensación de cansancio en los músculos que mueven su mandíbula?..... SI NO

¿Tiene dificultad para abrir completamente la boca?..... SI NO

¿Tiene dificultad para tragar?..... SI NO

¿Ha tenido artritis alguna vez?..... SI NO

¿Ha tenido gota alguna vez?..... SI NO

¿Ha recibido algún golpe fuerte en un costado de la cara o mandíbula?..... SI NO

¿Ha tenido dolor alguna vez en la articulación temporomandibular?..... SI NO

¿Ha tenido problemas en sus oídos, tales como cambio en la audición o como un zumbido?..... SI NO *zumbido permanente*

¿Ha oído como un chirrido que viene de las articulaciones temporomandibulares?..... SI NO

¿Ha oído como un "click" o percibido como un salto en sus articulaciones temporomandibulares?..... SI NO

¿Tiene actualmente algún dolor relacionado con la articulación o músculos?..... SI NO

¿Le interfiere con su trabajo o actividad alguna molestia o dolor de su articulación?..... SI NO

¿Siente alguna vez como que este dolor o molestia ha disminuido o se le ha quitado completamente?..... SI NO

¿Cree que su problema de la articulación temporomandibular es serio?..... SI NO

¿Cree que necesita tratamiento por este problema?..... SI NO

¿Se come las uñas o se muerde la lengua o labios?..... SI NO

¿Tiene niños chicos a su cargo?..... SI NO

¿Considera que su trabajo le produce stress?..... SI NO

¿Hay situaciones cotidianas que le producen stress?..... SI NO



Hallazgos clínicos

Al examen clínico de los tejidos periodontales nos encontramos con un biotipo 1. Se realiza el sondeo periodontal y nos encontramos con bolsas periodontales y pérdida de nivel de inserción. Se detectan algunos puntos de sangrado al sondeo.

Al realizar la exploración de los tejidos blandos se denota una lesión tipo nodular en lengua, sector izquierdo, coincidente con elemento 35 que presenta una concavidad resultante del rozamiento dentario.

Se detecta también alteración labial y descenso de las comisuras. La zona de paladar, mucosas, frenillos e inserciones musculares se aprecian clínicamente sanas.

Módulo: Examen intraoral: Análisis Estomatológico (Tomado de UCLA Dental Center)

PACIENTE: HC N°:

EXAMEN INTRAORAL

Tejidos Blandos:

Mejilla: Lengua: *Lesión nodular en el sector izquierdo de la lengua*

Labios: Paladar: *Normal*

Encía: Piso de la boca:

Ganglios:

Observaciones: *Se nota la erosión de dicho tejido y se restaura el diente anterior causante del problema.*

Las brechas de extremo libre se presentan en 17,18 y entre elementos dentarios presentes, nos encontramos con una brecha en 24; otra en 36, 37 y finalmente zona 46, 47.

Los rebordes alveolares aparentan encontrarse clínicamente dentro de condiciones de normalidad.



| OTROS EXAMENES | TEJIDOS BLANDOS | OCLUSION |
|--|---|---|
| HIC Nº: 4 Modelos de Estudio Articulador Nº 2 Angulo de TCond. Angulo de Bennet | Labios y comisuras <input type="checkbox"/> Normal <input checked="" type="checkbox"/> Alterado Vestíbulo <input checked="" type="checkbox"/> Normal <input type="checkbox"/> Alterado Paladar <input checked="" type="checkbox"/> Normal <input type="checkbox"/> Alterado Lengua <input type="checkbox"/> Normal <input checked="" type="checkbox"/> Alterado Fiso de la boca <input checked="" type="checkbox"/> Normal <input type="checkbox"/> Alterado Observaciones | Relación de tamaño intermaxilar: <input checked="" type="checkbox"/> normal <input type="checkbox"/> sup. mayor <input type="checkbox"/> inf. mayor Forma de las arcadas dentarias: <input checked="" type="checkbox"/> redonda <input type="checkbox"/> triangular <input type="checkbox"/> cuadrada Línea media: <input type="checkbox"/> normal Sup. inf. desviada: 2 mm mm der. Apertura bucal: entre bordes incisales: 43 mm Rebordes alveolares: mm Distancia del borde incisal al ángulo interno del ojo mm Trayectoria de la mandíbula: al abrir al cerrar |
| CARACTERES ESTÉTICOS Perfil <input type="checkbox"/> Normal <input checked="" type="checkbox"/> Cónc. <input type="checkbox"/> Conv. Relación dento-facial <input type="checkbox"/> Normal <input checked="" type="checkbox"/> Por corregir Relación dento-labial <input type="checkbox"/> Normal <input checked="" type="checkbox"/> Por corregir Dientes que exponen <input checked="" type="checkbox"/> Superior <input type="checkbox"/> Inferior Forma dientes Celer. Inc. Sup. Can. Sup. Post. FONÉTICA <input checked="" type="checkbox"/> Normal <input type="checkbox"/> Por corregir CONDICIÓN PSÍQUICA Tenso <input type="checkbox"/> Emotivo <input type="checkbox"/> Alterable <input type="checkbox"/> Equilibrado <input checked="" type="checkbox"/> Cataborador <input checked="" type="checkbox"/> Indiferente <input type="checkbox"/> Observaciones: | BRECHAS - Extremo Libre: 1) 17-18 2) 36-32-38 - Entre elementos: 1) 21-26 2) 3) 4) 46-44-43(b) REBORDES ALVEOLARES <input checked="" type="checkbox"/> normales <input type="checkbox"/> alterados Alteración rebordes: A-B-C Brecha: 1) 2) 3) 4) 5) | Espacio de reposo interdentario: 2 mm Relación incisal en sobre mordida: 0,1 mm vertical 0,2 mm horizontal Clasificación de Angle: Clase II - III Curva de Spee: <input type="checkbox"/> normal <input type="checkbox"/> cóncava <input type="checkbox"/> convexa <input checked="" type="checkbox"/> alterada Plano oclusal <input type="checkbox"/> normal <input checked="" type="checkbox"/> alterado <input type="checkbox"/> desoclusión canina <input type="checkbox"/> desoclusión can - inc. <input checked="" type="checkbox"/> alterada <input type="checkbox"/> desoclusión en grupo Arcos de cierre: 1 - 2 PRIMER CONTACTO EN CENTRICA DEFLEXION INTERFERENCIAS Facetas de desgaste (pieza y superficie) (A-B-C) Abrasión: <input type="checkbox"/> fisiológica <input checked="" type="checkbox"/> patológica Bruzismo: <input type="checkbox"/> leve <input type="checkbox"/> severo <input checked="" type="checkbox"/> crónico Apretamiento: <input checked="" type="checkbox"/> en el día <input checked="" type="checkbox"/> en el sueño <input checked="" type="checkbox"/> bajo tensión <input type="checkbox"/> dolores al despertar (ND) |

El paciente comenta que no ha sufrido molestias en la ATM derecha y sólo un click ocasional en la izquierda.

Con respecto a los músculos de la masticación, el paciente no refiere dolor orofacial al palpar, al comer ni al bostezar en ninguno de los músculos intervinientes, si bien a la palpación se detectan "zonas induradas" en el masetero.

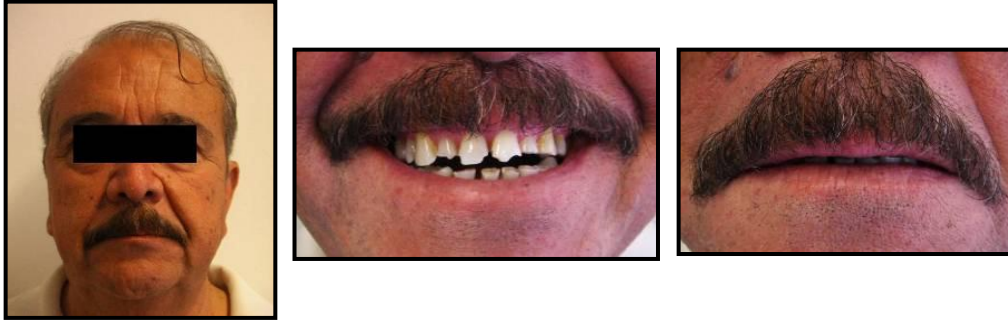Durante la anamnesis el paciente refiere tener contracturas y dolores a repetición en zonas cervicales, occipitales y en cuello.

| ZONA | CEFALALGIAS | | | | MUSCULOS | | | | | | | | |
|--|-------------------------------------|-------------------------------------|-------------------------------------|-------------------------------------|-------------------------------------|----------|-----------|-------------------------------------|-------------------------------------|-------------------------------------|----------|-----------|-------------------------------------|
| | LADO | INTENSIDAD | HISTORIA | | MUSCULOS | | | | | | | | |
| Frontal | Izq. Der. | Moderada Severa | Ocasional | Crónica | Reciente | Jaqueca | | | | | | | |
| Temporal | | | | | | | | | | | | | |
| Occipital | <input checked="" type="checkbox"/> | <input checked="" type="checkbox"/> | | <input checked="" type="checkbox"/> | | | | | | | | | |
| Orbital | | | | | | | | | | | | | |
| Observaciones | | | | | | | | | | | | | |
| ARTICULACION TEMPORO - MANDIBULAR | | | | | | | | | | | | | |
| HAY | AL | | | | HISTORIA | | | | | | | | |
| | Izq. Der. | Bostezar | Comer | Palpar | Espontáneamente | Reciente | Ocasional | Crónico | Inadvertido | | | | |
| Dolor | | | | | | | | | | | | | |
| Crepitación | | | | | | | | <input checked="" type="checkbox"/> | | | | | |
| Chasquido | <input checked="" type="checkbox"/> | <input checked="" type="checkbox"/> | <input checked="" type="checkbox"/> | | | | | | | <input checked="" type="checkbox"/> | | | |
| Observaciones | | | | | | | | | | | | | |
| SISTEMA NEURO - MUSCULAR | | | | | | | | | | | | | |
| Los Músculos | HAY | | | | AL | | | | | | HISTORIA | | |
| | Izq. Der. | Dolor | Espasmo | Desviación | Mover | Bostezar | Comer | Palpar | Esponatn. | Electroscopio | Reciente | Ocasional | Inadvertido |
| Masetero | <input checked="" type="checkbox"/> | <input checked="" type="checkbox"/> | | <input checked="" type="checkbox"/> | | | | | | | | | <input checked="" type="checkbox"/> |
| Temporal | | | | | | | | | | | | | |
| Pterigóideo ext | | | | | | | | | | | | | |
| Pterigóideo int | | | | | | | | | | | | | |
| Digástrico | | | | | | | | | | | | | |
| Est. cleido.mast. | <input checked="" type="checkbox"/> | <input checked="" type="checkbox"/> | <input checked="" type="checkbox"/> | <input checked="" type="checkbox"/> | | | | | <input checked="" type="checkbox"/> | | | | |
| Área hioideas | | | | | | | | | | | | | |
| Área occipital | <input checked="" type="checkbox"/> | <input checked="" type="checkbox"/> | | | | | | | | | | | |
| Área nuca | <input checked="" type="checkbox"/> | <input checked="" type="checkbox"/> | <input checked="" type="checkbox"/> | <input checked="" type="checkbox"/> | <input checked="" type="checkbox"/> | | | <input checked="" type="checkbox"/> | <input checked="" type="checkbox"/> | | | | <input checked="" type="checkbox"/> |



Análisis clínico

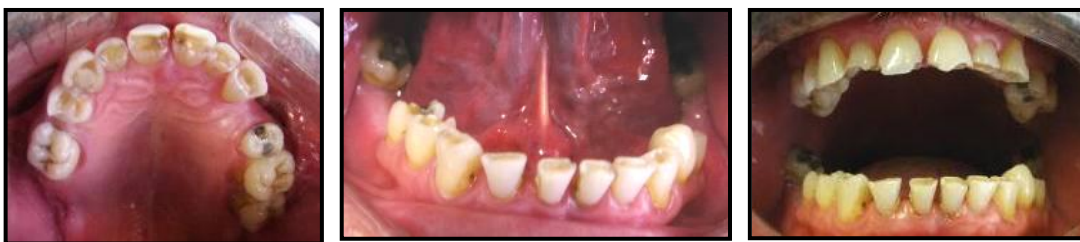Imágenes extraorales



Imágenes cara y boca paciente: a) imagen de frente, boca cerrada: nótese la disminución de la dimensión vertical, lo que conlleva a decir que su relación dento-facial y dento-labial han de ser corregidas; b) frente sonriendo: expone principalmente sector ántero-superior, con una línea de sonrisa media y gummy smile (nótese destrucción dentaria a primera vista)

Al realizar el análisis clínico nos encontramos con una disminución de dimensión vertical con espacio interoclusal aumentado debido a la disminución de la longitud coronaria con la consiguiente alteración y modificación de la fascie del paciente, bolsas debajo de los ojos, comisuras levemente descendidas del sitio original, y los surcos nasogenianos muy marcados.

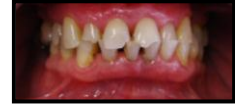Imágenes intraorales



Boca abierta: pérdida pronunciada de tejido dentario en sector ántero-superior y antero-inferior; a) maxilar superior, vista oclusal, b) maxilar inferior, vista frontal; c) maxilar superior en inferior a boca abierta.

En maxilar superior se encuentran ausentes los elementos 18, 17, 15, 24,28 y en maxilar inferior, ausentes los elementos 36, 37,46, y 47.

El elemento 16, por oclusal presenta caries. Se encuentra sobreextruido, descendido en el plano y mesializado. Elemento 14 y 13 destrucción coronaria severa. Gran destrucción de tejido por palatino en el canino, aunque se mantiene la cara vestibular.



En el elemento 25 se observa una obturación de amalgama mesial y distal, el 26 sobreextruido y vestibularizado produce un quiebre del plano. Elemento 27 levemente intruido y distalizado.

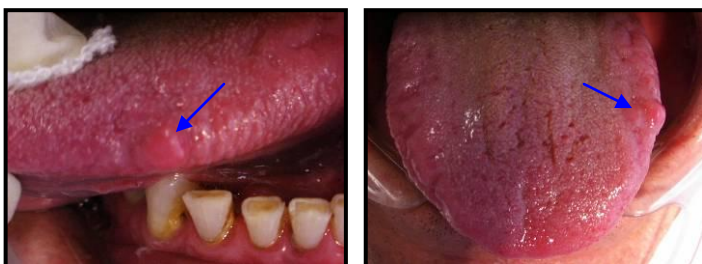El elemento 38 con obturación de amalgama, se encuentra en giroversión lingual y mesializado. Elemento 35 presenta giroversión distal y destrucción coronaria. Elemento 34 en giroversión distal, presenta menor destrucción. Se observa un diastema con el 33. Los elementos 33, 32, 31 presentan destrucción coronaria en la zona incisal.

Múltiples diastemas entre 43-42, 42-41 y 31-42. Elementos anteriores vestibularizados y con gran pérdida de tejido dentario en tercio incisal. Se observa abanicamiento del sector, pero no hay signos de movilidad ni sintomatología dolorosa alguna. Elementos 43, 44 y 45 presentan severa destrucción coronaria y leve sobreextrusión. Elemento 48 con obturación oclusal de amalgama, se encuentra mesializado y con gran inclinación lingual. Presenta pérdida de alineamiento dentario inferior, y desviación de la línea media.

A pesar de la gran pérdida de tejido dentario en sector anterior, los dientes mantienen su vitalidad.

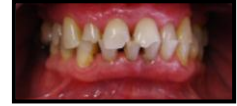Tejidos blandos

Al realizar la exploración de los tejidos blandos se denota una lesión tipo nodular en lengua, sector izquierdo, coincidente con elemento 35 que presenta una concavidad bien marcada debido al desgaste dentario.



Lesión nodular en lengua. a) vista lateral; b) vista frontal.

El resto de los tejidos al momento del examen clínico, aparentan estar en condiciones de normalidad.



ATM y Músculos:

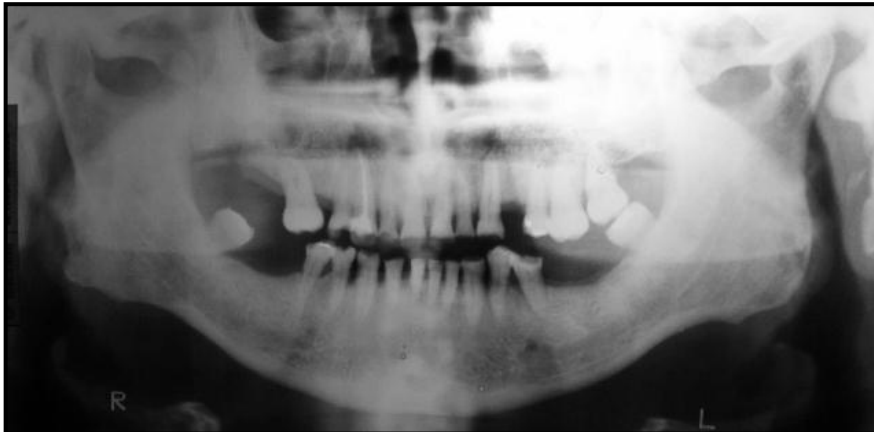El paciente no refiere sintomatología específica de ATM ni de la musculatura masticatoria. Esta situación se constata durante el análisis clínico. Al realizar la apertura bucal se observa una desviación que se repite al realizar el cierre.

Al realizar la anamnesis relata un zumbido permanente en los oídos.



Diagnóstico por imágenes

Rx panorámica

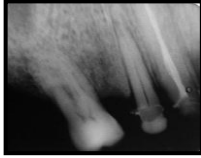

Al realizar el análisis de diagnóstico por imágenes nos encontramos con hueso de características compatibles con normalidad. La exploración radiográfica confirmó la ausencia de varios elementos dentarios, y una aparente pérdida de hueso horizontal compatible con periodontitis leve (luego confirmada por el diagnóstico periodontal). No se denotan alteraciones importantes en los cóndilos, los senos maxilares se observan lejanos a los ápices dentarios y no se detectan bajo este método diagnóstico, signos de alteración en estructuras aledañas o presencia de patologías tumorales.

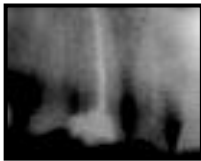
En casos de bruxismo como el citado, en general, se observa un ensanchamiento del espacio periodontal que se denomina tunelización del hueso, ya que se presenta más estrecho en la zona apical y aumenta su ancho hacia la zona del hueso de la cresta. Comúnmente, se observan zonas osteoescleróticas (con aumento de la densidad ósea) debido a la intensidad de las fuerzas recibidas por el hueso, especialmente en sector anterior. A la vez, se observa alguna zona con hipercementosis consecuencia del mismo trastorno⁸.



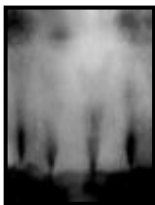Rx seriadas



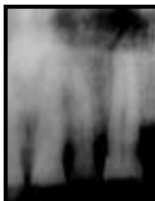Sector 1: Elemento 16 con mesialización, sobreextrusión y migración por pérdida del 15. Pérdida ósea vertical y horizontal pronunciada en distal según este registro radiográfico. Elemento 14 presenta leve engrosamiento del espacio periodontal y pérdida ósea angular. Proporciones corono-radiculares en aparente normalidad.



Elemento 13 endodonciado. Pérdida ósea horizontal y Engrosamiento del espacio periodontal. Elemento 12. Pérdida ósea horizontal según la imagen radiográfica (constatar en clínica).

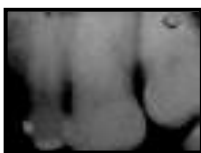

Elemento 21 pérdida ósea horizontal mínima y leve engrosamiento espacio periodontal aparente.



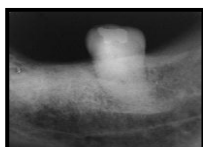
Sector 2: elemento 22. Pérdida ósea horizontal y leve engrosamiento espacio periodontal.

Elemento 23 con leve engrosamiento espacio periodontal y pérdida ósea horizontal. Ausencia elemento 24. Proporciones corono-radiculares en aparente normalidad.

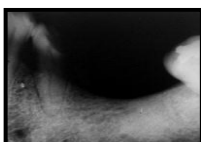


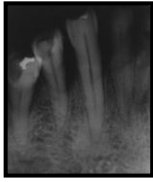
Elemento 25 con imagen compatible con engrosamiento espacio periodontal. Pérdida ósea horizontal.

Elemento 26 con pérdida ósea horizontal. Elemento 27 con pérdida ósea angular en mesial y distal. Engrosamiento espacio periodontal.

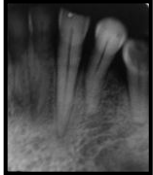


Sector 3: elemento 38 mesializado y con obturación oclusal de amalgama, raíces fusionadas y radiográficamente, los conductos se observan calcificados. Se visualiza imagen radiolúcida compatible con conducto dentario inferior. Ausencia de 37 y 36.

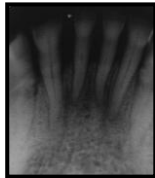




Elemento 35 presenta según esta imagen radiográfica pérdida ósea horizontal por distal, destrucción coronaria ocluso-distal, Engrosamiento espacio ligamento periodontal y Proporciones corono-radiculares alteradas.

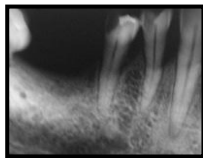


Elemento 34 donde se observa según la imagen bidimensional radiográfica, la angulación radicular hacia distal y corona distalizada, con pérdida ósea horizontal y engrosamiento espacio periodontal.



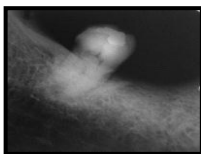
Elemento 33, corona con pérdida de tejido en incisal, pérdida ósea horizontal y engrosamiento espacio periodontal.

Elemento 32 y 31 con pérdida ósea horizontal y engrosamiento espacio Periodontal. Elementos 32, 31, 42,41, zonas coronarias con pérdida de tejido en incisal.



Sector 4: Elemento 43,44 y 45: engrosamiento espacio ligamento periodontal, con pérdida de tejido coronario y pérdida ósea horizontal. Destrucción coronaria ocluso-distal en 45 con caries.

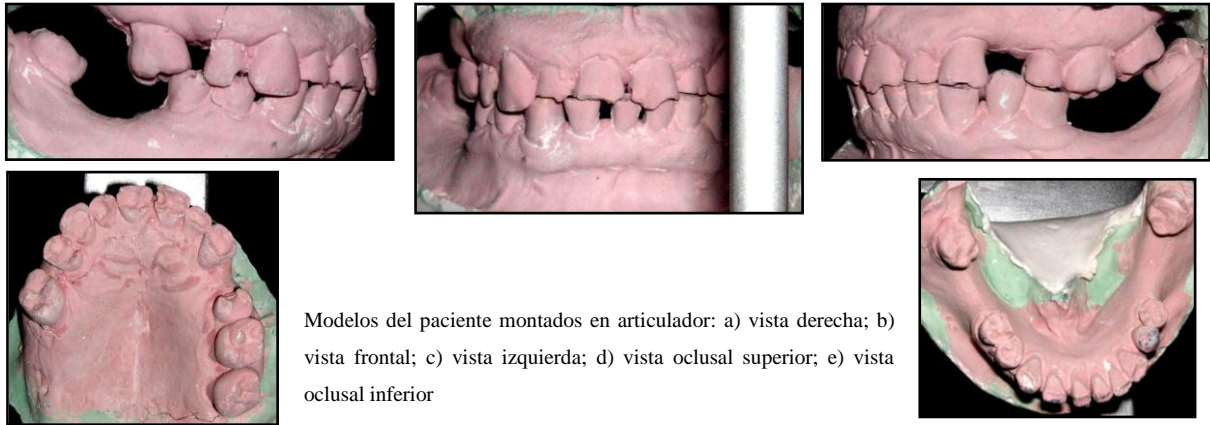
Proporciones corono-radiculares consideradas radiográficamente normales.



Elemento 48 mesializado y con obturación oclusal, los conductos se distinguen radiográficamente. Se visualiza imagen radiolúcida compatible con conducto dentario inferior. Ausencia de 47 y 46.



Análisis de modelos



Modelos del paciente montados en articulador: a) vista derecha; b) vista frontal; c) vista izquierda; d) vista oclusal superior; e) vista oclusal inferior

Al realizar el Montaje en articulador en relación céntrica nos encontramos con lo siguiente: Hay diferencia entre la oclusión habitual del paciente y la relación céntrica, presentando adelantamiento mandibular en oclusión habitual.

Ausencia de curvas de oclusión Wilson y Spee y guías caninas por destrucción dentaria debido al bruxismo. Abanicamiento de los dientes ántero superiores e inferiores. Facetas parafuncionales en sector ántero superior e inferior.

a) Vista derecha, sector 1: elemento 16 sobreextruido, descendido en el plano y volcado hacia mesial. No presenta destrucción coronaria excesiva, solo desgaste aparentemente fisiológico en sector oclusal. Elemento 14 destrucción coronaria severa. Elemento 13, cara vestibular completa, pero en su cara palatina hay gran destrucción de tejido.

Sector 4: múltiples diastemas entre 31-41, 41-42, 42-43 y 43-44. Elementos anteriores vestibularizados y con gran pérdida de tejido dentario en tercio incisal. Elementos 43,44 y 45 presentan severa destrucción coronaria. Elemento 48 mesializado y con gran inclinación lingual. Leve sobreextrusión. Longitud de brecha: 14 mm

b) Vista frontal: Pérdida de alineamiento dentario inferior, y desviación de la línea media. Elementos anteriores con gran destrucción, múltiples diastemas en sector antero-inferior.

c) Vista izquierda, sector 2: elemento 24 ausente, 26 sobreextruido y vestibularizado, quiebra el plano. Elemento 27 levemente intruido y distalizado.



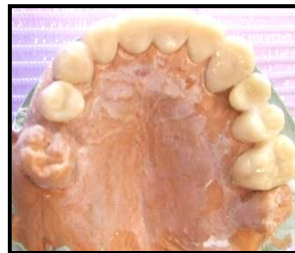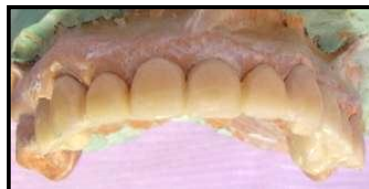Sector 3: elemento 38 en giroversión lingual y mesializado. Elemento 35 gran destrucción coronaria y en giroversión distal. Elemento 34 no presenta tanta destrucción (grado 2 según

Solberg) y está en giroversión distal, presentando un diastema con 33. Elementos 33, 32,31 presentan destrucción coronaria en área incisal. Longitud de brecha: 18 mm. Nótese en maxilar inferior la meseta en reborde alveolar.

Debido a la gran destrucción de tejidos dentarios, no es posible realizar análisis mas detallado de los modelos.

Encerado diagnóstico:

Se realiza este tipo de tratamiento de los modelos consistente en agregados o modificaciones anatómicas, para conseguir una mejor planificación del caso. Así se verificará la cantidad y calidad de desgaste producido en los elementos dentarios, las curvas de oclusión y la dimensión vertical. En base a estos modelos se procederá a la realización de las coronas provisionarias. Así se podrá reconfirmar el diagnóstico de antemano³³.



Encerado diagnóstico:a) vista frontal, b) encerado superior, c) vista oclusal



Diagnóstico:

Después de realizar el análisis del caso se determinan una serie de factores que nos conducen al diagnóstico de **Bruxismo**.

Se calcula que un tercio de la población sufre de hábitos bruxísticos³⁴.

La situación clínica y radiográfica observada, y el excesivo desgaste producido en los elementos dentarios, se originaría de una combinación de factores etiológicos a saber:

- Hábitos parafuncionales.
- Pérdida de dimensión vertical y deslizamiento de la mandíbula en protrusión con contactos en los sectores ántero-superior e inferior.
- Ausencia de guías caninas
- Alteración emocional y stress.
- Trastornos del sueño. (Alteración del ritmo circadiano).

Cuando se produce una alteración que supera la tolerancia fisiológica del individuo, la estructura más débil del sistema presentará el primer signo de alteración. Existen cuatro tipos fundamentales de interferencias oclusales: de céntrica (prematuroidades), trabajo, no trabajo y de protrusiva, siendo las interferencias de céntrica junto con las de no trabajo las más patogénicas, conduciendo a una distribución de fuerzas oclusales fuera de los ejes axiales dentarios y una alteración de la función muscular normal⁸.

En el caso de este paciente los signos de alteración más grave se detectan en sus dientes. Tanto la musculatura como la atm toleraron mejor el trastorno.

Se sabe que la sola presión sobre los dientes no produciría desgaste, sino que se necesita fricción o roce. En condiciones normales, los dientes entran en contacto en solo dos momentos: cuando se traga saliva y al final del cierre durante la trituración de los alimentos, donde se produce cierto roce. Son décimas de segundos que, por día, no llegan a superar los 7 minutos totales. (0.48% en un día). En estas condiciones, este roce no produciría el desgaste del esmalte. En cambio la fricción se realiza en general, por periodos prolongados, durante el día o durante el sueño³⁵.



En un paciente con buena oclusión los caninos actuarían durante los movimientos excéntricos protegiendo al sistema, ya que al entrar en contacto se inactivarían los músculos masetero y pterigoideo interno que son los que tendrían mayor capacidad de producir daño³⁵. En este caso en particular, la fricción estaría producida por el bruxismo y explicaría el desgaste dentario.

Según comenta Christensen, con el pasar de los años se pierde la guía incisal y canina y se produce un desgaste, especialmente en sector anterior como ha ocurrido con este paciente en particular. Las consecuencias de estos desgastes son la sensibilidad, las fracturas dentarias y la sobremordida oclusal. Cuando el rechinar excéntrico es excesivo, se produce una pérdida rápida y abundante de tejido dentario especialmente de caninos e incisivos, llevando a una función de grupo a los posteriores y céntrica larga³⁴.

Con un diagnóstico temprano, se realiza una guía anterior adecuada que produzca desoclusión en movimientos excéntricos y eliminamos las posibilidades de actividad parafuncional alguna³⁵; sumando a esto la colocación de una placa de relajación es tratamiento suficiente para evitar males mayores. En estadios avanzados es necesaria una rehabilitación oral compleja.

La clave es el diagnóstico precoz. Estará en función del tiempo de instauración del hábito, del desgaste dentario y de las manifestaciones clínicas asociadas³⁴. En el caso de este paciente, este tipo de Bruxismo severo “anterior” conlleva a la destrucción del tejido dentario. Se observa desgaste con exposición dentinaria que correspondería al grado 4 según estudio de Solberg y col³⁶.

Si bien se ha supuesto que la pérdida de dientes posteriores aumenta el desgaste de los dientes anteriores y parece tener sentido, no es lógico al estudiar la fisiología del sistema masticatorio. De hecho, la cantidad de fuerza aplicada a cada diente está limitada por su mecanismo propioceptivo con los mecano-receptores de la membrana periodontal. Con lo cual se concluye que cada diente soportará la cantidad de fuerza para la que está preparado sin importar que otros dientes estén involucrados en la masticación. Se evaluaron 1007 personas y se observó que no influye la pérdida de dientes posteriores para que haya mayor desgaste en anteriores³⁷.

En un estudio realizado en el año 2001 se fijó como objetivo determinar la severidad, distribución y correlación del desgaste dentario de un grupo étnico determinado (mexicanos-americanos y europeo-americanos). Se vio que hay una diferencia



significativa entre desgaste anterior y posterior según la fuerza de mordida y la edad. Se detecta un desgaste mayor en hombres y en bruxómanos. Se reveló que la edad, género, fuerza de mordida, tener conocimiento que aprieta o rechina los dientes, y el número de comidas al día, influyen en el desgaste de los dientes maxilares³⁸.

En otro estudio con una población de 2529 personas se evaluaron factores de riesgo para el excesivo desgaste en elementos dentarios, en relación al género y situación social. Se determinaron los factores de riesgo según el siguiente orden: 1° pacientes con bruxismo, 2° individuos de sexo masculino, 3° pérdida de molar de contacto, 4° relación incisal borde a borde y 5° desempleo³⁹.

En este caso particular, se observan diastemas entre los incisivos inferiores y un leve abanicamiento, lo cual se podría deber a las fuerzas ejercidas por la musculatura circundante sobre los elementos dentarios. Durante la deglución también se ejercerían fuerzas con la lengua que empujarían principalmente los elementos antero-superiores. La ausencia de elementos dentarios en sector posterior también sería un factor influyente en el abanicamiento de los elementos anteriores, puesto que los anteriores pasan a actuar como tope para el cierre mandibular, tarea para la cual no estarían preparados, con lo cual se desplazarían produciendo lo que se denomina un colapso de mordida posterior⁸.

Debido a la gran pérdida de tejido dentario, se altera el alineamiento dentario y se alteran las curvas de oclusión (curva de Spee: línea curva que sigue el plano de oclusión; y curva de Wilson: curvatura del plano oclusal en una visión frontal). La normalidad sería que el ancho de los dientes antero-superiores fuera mayor que los inferiores, con lo cual habría mayor anchura del arco. Sumado a esto, los dientes antero-superiores tendrían mayor angulación vestibular y como consecuencia de esto, veríamos superposición horizontal y vertical⁸. Determinando estas grandes pérdidas a través del diagnóstico, tendremos en claro los resultados a conseguir en el plan de tratamiento.

Se observa en este paciente la disminución de dimensión vertical como consecuencia del acortamiento de la longitud coronaria, y esto determinaría la alteración y modificación de la fascie típica de estos pacientes, con una cara de apariencia más cuadrada como se comenta en el artículo de Rijdsdijk⁴⁰ (1998) y Mandel y Tharakan⁴¹ (1999). La piel puede presentarse con bolsas debajo de los ojos, y arrugada alrededor de los labios, lo que produce que el bermellón del labio no sea bien visible⁴².



Durante la exploración inicial de los tejidos de sostén del diente se detecta un biotipo I lo cual nos facilita el tratamiento de rehabilitación, puesto que se trata de un tejido firme, de espesor suficiente y bien adherido para realizar la terapia de rehabilitación.

Este paciente se considera con un riesgo de caries bajo y un riesgo gingival medio según los índices de obtenidos. Al realizar el diagnóstico periodontal se detectaron zonas con bolsas, pérdida de nivel de inserción y sangrado durante el sondeo. Esto se contrastó con las imágenes radiográficas y se arribó al diagnóstico de enfermedad periodontal leve.

La patogenia de la enfermedad periodontal origina la destrucción de los tejidos de soporte del diente y es consecuencia de las acciones fallidas del sistema de defensa del huésped en respuesta a la acumulación de placa. Este proceso difiere en extensión y gravedad de un individuo a otro. En este caso clínico nos encontramos con una pérdida ósea horizontal menor de un tercio de la longitud radicular con sangrado al sondeo, por ésto se determinó el diagnóstico antes mencionado^{43,44}.

Los bruxómanos de larga data pueden presentar dolor en los maxilares, fatiga de los músculos faciales, dolor de cabeza, de cuello, de oídos y pérdida de audición⁴⁵. En la literatura se describe el síndrome de Costen, una patología que relaciona los desórdenes temporomandibulares con alteraciones auditivas (tinitus y vértigo) y otalgias⁵⁹.

Al realizar la anamnesis el paciente relata un zumbido permanente en los oídos, lo cual tendría, según la bibliografía consultada, íntima relación con la alteración sufrida en las ATM⁸. La ATM se separa del meato medio y del oído medio por una delgada capa de hueso, además de presentar un origen filogenético e inervación similar. Por otro lado, la trompa de Eustaquio conecta la cavidad del oído medio con la zona posterior de la garganta (nasofaringe), y al deglutir el paladar se eleva y su músculo tensor se contrae, cerrando la nasofaringe, de modo tal que la trompa de Eustaquio se coloca recto igualando la presión de aire entre el oído medio y la garganta. Espasmos en el tensor del tímpano, que está insertado en la membrana timpánica puede producir alteraciones de la audición como acúfenos o sensación de vértigo. Al contraerse el músculo la membrana timpánica se flexiona y se tensa. Tanto el tensor del tímpano como el del paladar están inervados por el trigémino, con lo cual un dolor profundo en las estructuras inervadas por el mismo alteraría la función y por efecto de excitación central crearía sensaciones auditivas^{46,47}. Ciertos estudios indican



que el tratamiento odontológico puede reducir los síntomas otológicos^{48, 49} Mientras que otros señalan ausencia de relación⁵⁰.

Al realizar la exploración de los tejidos blandos se denota una lesión tipo nodular en lengua, sector izquierdo, coincidente con elemento 35 el cual presenta una concavidad resultante del rozamiento dentario.

Dicha lesión es diagnosticada como queratosis friccional, hiperqueratosis focal o leucoqueratosis, provocada por el trauma continuo con un premolar atricionado. Es una enfermedad benigna de la mucosa oral. Según estudios realizados, es una de las patologías más comúnmente halladas en boca^{51, 52}. Su origen se debe a una irritación crónica leve y, en este caso, a la presión de la lengua sobre un elemento anatómicamente alterado que actúa por periodos prolongados.

No se puede dejar de comentar el vacío que se produce durante la deglución. La lengua y los tejidos blandos no son pasivos: La forma de la lengua cambia continuamente, y estos cambios resultan similares, repetitivos y precisos para cada individuo, y la dirección predominante de las fuerzas se establece según estos cambios. La lengua se contrae a lo largo y dorsalmente y se apoya en distintas superficies. La distribución e intensidad del vacío producido depende del patrón de los movimientos linguales inconcientes en todas las funciones y parafunciones de la lengua. Al deglutir se requiere la estabilización de la mandíbula junto con la parte anterior de la lengua, para que su parte posterior pueda recoger la saliva y los alimentos y hacer rodar el bolo alimenticio hacia el istmo esofágico. Así se produce un empuje asimétrico que lleva a la aparición de zonas con gradiente de presión positivo (áreas de soporte) y áreas de gradiente de presión negativas (áreas de succión). En las áreas de succión es donde se produce la presión negativa capaz de producir una acción o alteración biológica cuando la saliva o el flujo no rellena el espacio³. Clínicamente se observa como una zona queratótica, no desprendible al raspado y asintomática. Histológicamente nos encontramos con una hiperqueratosis (paraqueratosis u ortoqueratosis) y un grado variable de acantosis. La lesión remite espontáneamente al eliminar la causa⁵³.

Atm y músculos

En este caso particular el paciente no manifiesta sintomatología dolorosa de ATM. Al realizar la apertura bucal se observa una desviación de la mandíbula que se repite al realizar



el cierre siguiendo una trayectoria coincidente. Esto hace suponer de una alteración estructural de la ATM. Se detecta también, un click durante la apertura, que resulta inadvertido para el paciente.

Con respecto a la apertura bucal, el paciente se encuentra dentro de límites considerados normales (43 mm)³⁵.

El paciente comenta que no ha tenido molestias en las ATM derecha e izquierda. Se realiza la palpación y auscultación de las ATM. Así se obtiene una idea del estado general de la atm: Ubicación, volumen exterior, trayectoria, golpes, brincos, y hasta indicios de fluido inflamatorio cuando está presente³⁵.

Con respecto a los músculos de la masticación, el paciente no refiere dolor orofacial al palpar, al comer ni al bostezar en ninguno de los músculos intervinientes. Para evaluar clínicamente el estado de los músculos, nos valemos de la palpación bilateral, así determinamos si se encuentran hipertróficos (Por bruxismo, por ejemplo) o atróficos (por falta de contactos posteriores, por ejemplo). Evaluamos su estado en reposo (tono) y en actividad (contracción). Se comparan los músculos de uno y otro lado, observándolos en condiciones muy similares, con lo cual se descartan mayores contactos de dientes posteriores de un lado que del otro en la arcada, porque nos encontraríamos con hipertrofias de masetero y pterigoideo interno del mismo lado del contacto³⁵. La musculatura de la zona de maseteros se observa hipertrófica, tal como se comenta en el artículo de Ost (2004), característico de pacientes con extensas atriciones dentarias⁵⁴.

El paciente refiere contracturas y dolores a repetición en zonas cervicales y occipitales que se confirman durante la palpación, especialmente en los músculos esternocleidomastoideos y aquellos de la zona occipital⁴⁵.

El paciente no refiere sintomatología específica de ATM ni de la musculatura masticatoria, con lo cual se confirmaría lo comentado en el estudio de Seligman, Pullinger y Solberg 1988³⁶ respecto a que si bien los hombres tienen mayor porcentaje de atrición que las mujeres, presentan menos signos y síntomas.

Según el artículo de Sato (2006), el hábito de contacto dentario puede influir en el dolor orofacial de los pacientes con desórdenes témporo-mandibulares⁵⁵.

El alto grado de atrición en hombres se puede explicar por la mayor función del músculo masetero, la masa muscular y los ligamentos más fuertes⁵⁶. En contraste con esto, epidemiológicamente, las mujeres tienen mayor severidad en los síntomas de DTM⁵⁷.



Considerando en este caso concreto el stress como uno de los principales factores que influyen en los hábitos bruxísticos, y conectándolo con las alteraciones oclusales que conocemos tiene este paciente, confirmamos que se sobrepasó la capacidad adaptativa del sistema y arribamos al diagnóstico de bruxismo. El paciente ha sufrido a lo largo de su vida situaciones que lo han llevado al extremo de nerviosismo, el cual ha manifestado en su organismo a través de esta patología^{13, 14}.

En relación a los ciclos de sueño del paciente, se detecta una alteración importante, ya que debido al trabajo que desempeña, sufre trastornos del sueño y tiene alterados los ciclos circadianos (duerme de 00:00 a 04:00 a.m. reforzando en algún momento del día con una siesta). Este sería otro factor que sumado al resto de los condicionantes (como stress) influiría en la patología conduciéndonos al diagnóstico de Bruxismo^{23, 24, 29}.

En diferentes estudios, no se ha podido detectar cuanto influye el apretamiento en el desgaste dentario, por esto se lo asocia mucho menos a la atrición, pero el apretamiento puede prevalecer más que el bruxismo⁵⁸.

A pesar de las controversias, el bruxismo sería considerado un cofactor en la etiología de los desórdenes temporomandibulares¹⁴, si bien en diversos estudios se señala la relación bruxismo y DTM, no se ha enfocado a desórdenes musculares específicamente⁸. Puede ser etiológico en ciertos cuadros, en otros sólo es una actividad parafuncional asociada¹⁴.

Para concluir el diagnóstico de bruxismo se debe tener en cuenta dos consideraciones:

- el 95% de los pacientes no hacen ruido alguno al rechinar sus dientes.
- solo el 3% de los bruxómanos son concientes de que lo hacen. La gran mayoría ignora su situación y solo se percatan al tener dolores articulares, musculares o signos en alteración oclusal³⁵.



Plan de tratamiento:

Son muchos los autores que concuerdan en que el bruxismo no se detiene y no tiene una resolución específica. Los tratamientos buscan prevenir el daño orofacial⁵ y corresponden a técnicas sin confirmación de efectividad². El tratamiento resulta orientado a cada uno de los factores que se sabe que intervienen en los episodios de bruxismo¹.

La clave para el tratamiento del Bruxismo es el diagnóstico precoz. Estará en función del tiempo de instauración del hábito, del desgaste dentario y de la clínica asociada. Se evaluará el estado dentario, la salud sistémica del individuo, la estética, y el factor económico⁸. En el caso particular de este paciente, debido al excesivo desgaste dentario y la situación general del paciente, la elección es un tratamiento de rehabilitación oral en base a prótesis fija en maxilar superior combinada con prótesis parcial removible en maxilar inferior.

La primera fase del plan terapéutico se basa en la concientización del paciente. Tiene plena conciencia de que el problema bucal se debe al apretamiento de sus dientes durante el día (principalmente durante las horas de trabajo) y el rechinar nocturno referido por su mujer. Por esto se le explica con todo detalle la importancia de entender su problema y la forma de controlarlo como aconseja Christensen en sus artículos^{60, 61}.

Desde el inicio del tratamiento, se recomienda al paciente la realización de fisioterapia (la cual deja inconclusa y luego reanuda) concomitante con el tratamiento de rehabilitación oral, con aplicación de calor húmedo para facilitar la circulación sanguínea de la zona y la llegada de oxígeno³⁵.

Se realiza interconsulta con un médico clínico para que evalúe el caso y recomiende medicación ansiolítica y miorrelajante para cortar el círculo vicioso que se produce por la contractura. Según la bibliografía, las benzodiazepinas y los relajantes musculares, disminuyen la actividad motora relacionada al bruxismo durante el sueño, pero se contraindican a largo plazo por la somnolencia diurna que producen. La acción hipnótica de



las benzodiazepinas alarga el tiempo total del sueño, especialmente la etapa 2 del sueño NO REM, sin embargo acortan la etapa de sueño REM, con lo cual se altera el reposo psíquico, y el bruxismo puede continuar en las etapas de sueño NO REM. Los antidepresivos tricíclicos, disminuyen la duración del sueño REM y aumentan el sueño NO REM 1 y 2, donde ocurre el 80% de los eventos de bruxismo. La Fluoxetina no está confirmada como tratamiento (inhibidora de recaptación de serotonina), se ha reportado que induce trastornos motores complejos. Ciertos Fármacos relacionados con la dopamina inducirían al bruxismo secundario, mientras que L-Dopa/benserazida lo disminuiría en individuos sanos. Aún así tienen muchas reacciones adversas y requieren de confirmación. Los antagonistas beta-adrenérgicos (propranolol) requieren más estudios, pues se ha reportado el aumento de desórdenes de comportamiento REM, insomnio y apnea del sueño. El uso de Toxina botulínica está en estudio, pero se propone como alternativa en casos refractarios a todo otro tratamiento médico – dental².

Paralelamente se recomiendan tratamientos conductuales como técnicas de relajación (evitar tomar alcohol y café así como ingerir comidas copiosas antes de dormir y reducir actividad, mantener buen estado físico) y se recomienda la realización de tratamiento psicológico¹. En diversos estudios se vio que los bruxómanos tenían más ansiedad, hostilidad y depresión que los no bruxómanos y se aplicaron técnicas de modificación de conducta pero no se consiguieron resultados significativos⁶². También se vio que los pacientes con mayor grado de ansiedad y alteraciones del sueño tenían más probabilidades de contraer bruxismo nocturno⁶³. Luego, y de acuerdo a sus expectativas y a lo conversado con el paciente, se realiza un encerado diagnóstico con montaje de los modelos en una posición músculo-esquelética estable (relación céntrica) para visualizar los dientes con una proporción y forma normal, acompañado de una oclusión aceptable en función y estética y la elaboración de un plan de tratamiento adecuado⁸. Dicho plan establecería varios objetivos a tener en cuenta: un procedimiento sencillo, que mejorase la salud bucal del paciente y económicamente accesible.

Se deriva al paciente a periodoncia para el tratamiento de la periodontitis que lo aqueja. Se aconseja mejorar la higiene oral, siguiendo la técnica de Bass modificada, que es la que el paciente adopta con mejor desenvolvimiento. Se le indican enjuagues de clorhexidina 0.12%



como se aconseja y comprueba en el estudio de Saxer y col⁶⁴. La respuesta del paciente ante la motivación de higiene oral y control de placa bacteriana resulta muy satisfactoria.

Se realiza la eliminación de caries y obturación de los elementos 35 y 45, con resina compuesta⁶⁵. Muchas veces se trata a estos pacientes muy pronto. El tratamiento en estos casos de bruxismo se centra principalmente siguiendo este criterio: en pacientes con necesidad de estética, que acusan dolor o sensibilidad que no se puede controlar de otra manera o con pérdida de dimensión vertical por desgaste incontrolado, deben rehabilitarse. Cuando es necesario la intervención prostética se debe intentar el menor tratamiento invasivo posible. Puede incluir desde el control de la sensibilidad hasta la realización de múltiples coronas como en este caso, pero aun así será lo mínimo indispensable. Se debe realizar un diagnóstico diferencial correcto, máxima prevención y controles³⁷.

Se determinó la dimensión vertical en el articulador, que es la distancia entre arcadas cuando los dientes están en oclusión. Luego se constató que la altura de la dimensión vertical fuera la misma longitud entre dos puntos localizados arbitrariamente en la cara del paciente (desde espina nasal anterior hasta borde inferior mentón, y comisura de la boca hasta centro de la pupila del paciente.)^{1,8}.

El primer paso para la secuencia de tratamiento de rehabilitación con prótesis fija, es el establecimiento de los contactos dentarios anteriores. Dicha guía tiene la función de proteger los dientes preparados y confirmar el diagnóstico, en cuanto a fonética, estética y función³³. Una vez conseguida una guía anterior aceptable para los movimientos excéntricos se pueden restaurar

fuerzas oclusales en la dirección de los ejes largos de los dientes⁸.

El aumento de dimensión vertical y la guía anterior se realizan mediante la realización de provisorios en sector ántero-superior y adiciones de resina en sector ántero-inferior. Esto se hace en base al encerado diagnóstico y a los registros en céntrica realizados al paciente y montados en articulador semiajustable ya que es el único método confiable para desarrollar un estado oclusal apropiado en la rehabilitación dentaria. En casos como el citado, donde se pierde la posición de máxima intercuspidad original se utiliza la posición músculo-esquelética más estable del cóndilo (relación céntrica) para desarrollar un estado oclusal aceptable y muy preciso⁸. Además se busca la alineación tridimensional de los elementos dentarios dentro del sistema estomatognático³³.

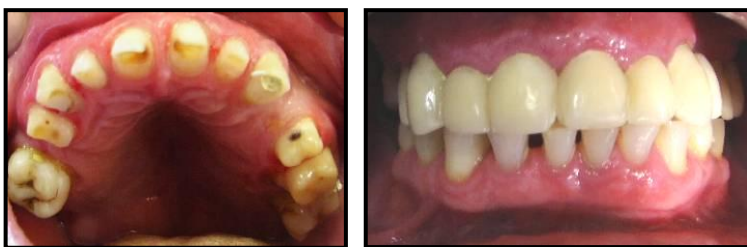

Se comienza con el tallado de elementos superiores desde 14 a 26 con la realización de provisorios en la misma sesión para estabilizar el sistema. No se realiza el tallado de los elementos 16 y 27 por considerarse elementos sanos que no han sufrido la abrasión generada por el bruxismo y, debido a la condición periodontal en que se encuentran y la posición que ocupan en la arcada se mantienen sin corona³³.

Para realizar las adiciones en sector inferior se utilizó resina de nanopartículas, si bien no se ha confirmado en la literatura que tenga mayor resistencia al desgaste⁶⁵. Se reconstruyó el sector inferior empezando por los premolares ya que el sector póstero-superior no presentaba abrasiones exageradas y conservaba medianamente sus dimensiones reales, con lo cual se facilitaba el trabajo a realizar. Se tuvo en cuenta la alineación tridimensional, como aconseja Alonso en su libro ya que lo considera “el puente biológico que une la oclusión con la desoclusión”³³

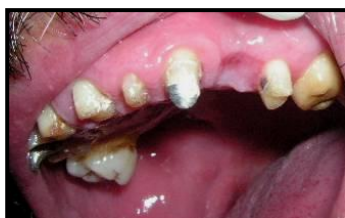Al rehabilitar el sector anterior, y devolverle la anatomía perdida, podemos encontrarnos con una relación corono radicular desfavorable, y ocasionar fuerzas traumáticas secundarias, por lo que es muy importante en el diagnóstico realizar la valoración de la corona clínica y la cantidad de tejido de soporte³³.

Para proteger el sistema se realizaron guías caninas, donde se otorga al canino la menor altura funcional y el menor ángulo de desoclusión para que cumpla con su objetivo durante los movimientos excursivos³³.



a) 1º fase de tallados; b) provisorios en maxilar superior

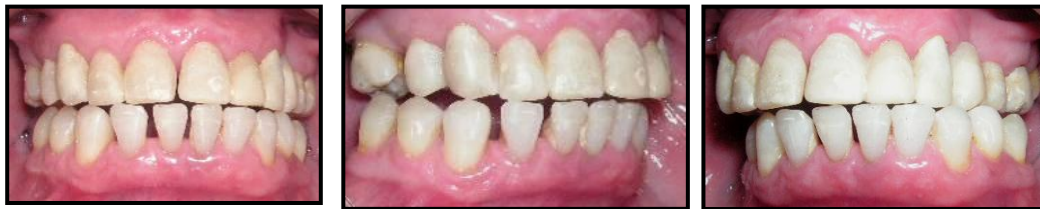Se realizó la primera fase de tallados siguiendo los principios de tallado, con una inclinación entre las paredes de 10º aproximadamente, y hombros rectos bien marcados^{66, 67}. Luego se realizó la colocación de provisorios sobre los elementos tallados, y se realizó la técnica de pónico oval en la zona del elemento 24 para conseguir mayor estética al realizar las coronas definitivas, tal como se aconseja en la literatura^{68, 69, 70}.





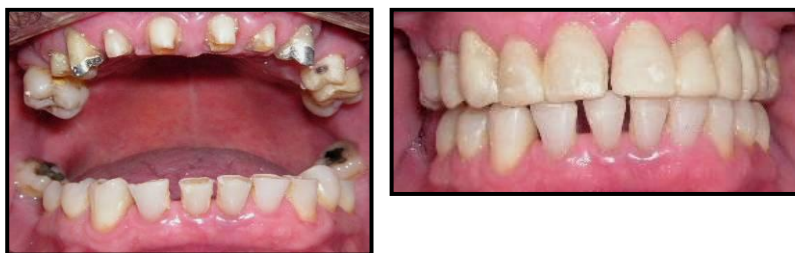Póntico oval en elemento 24 para favorecer estética

La adición de resinas en sector inferior se realizó en la misma sesión de modo tal de otorgar al sistema el equilibrio requerido y poder controlar en las sesiones subsiguientes si se está en armonía, o de lo contrario, realizar las modificaciones pertinentes^{71, 72}. Se realizó el cementado con cemento provisorio libre de eugenol.



Adición con resinas en bordes incisales de maxilar inferior para recuperar dimensión vertical y curvas de oclusión; a) desoclusiones: protrusiva; b) lateralidad derecha con Guía canina; c) lateralidad izquierda, con guía canina.

A la semana, se citó al paciente nuevamente para realizar una 2º fase de tallados y rebasados de los provisorios. Tallados ideales requieren especial atención en cuanto a la confección de preparaciones precisas redondeadas y lisas destinadas a evitar una sobrecarga en los puntos de contactos de las superficies internas^{73, 74}.

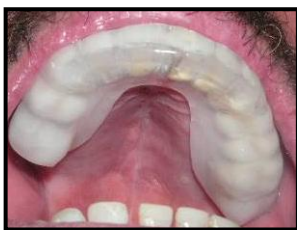

2º fase de tallados; b) 2º juego de provisorios que se adaptan mejor a la oclusión del paciente en relación a las adiciones

Se mantuvo al paciente durante 8 meses con los provisorios para evaluar si toleraría bien la nueva dimensión vertical y el cambio. Así se evaluaría si se aceptará la nueva posición y el resultado estético. En caso de no ser satisfactorios, se procede al cambio sobre los provisorios hasta conseguir una estética y guía aceptables⁸.



Se realizó una placa total de relajación sobre los provisionarios para evitar fuerzas excesivas e ir controlando el bruxismo. La placa utilizada fue tipo protectora en maxilar superior, puesto que es la placa de elección en estos casos. Se vio que cumpliera con los requisitos básicos para otorgar una oclusión terapéutica, de oclusión más desoclusión. Se controló la adaptación y estabilidad de la misma, y se realizaron los ajustes en céntrica para obtener contactos puntiformes en sector posterior, acoplamiento sin contacto en sector anterior (excepto caninos) y desoclusiones en excéntricas³³.



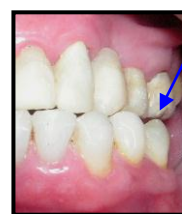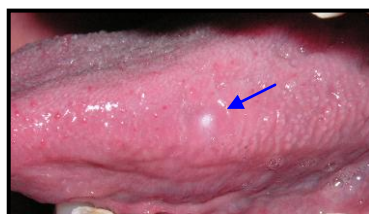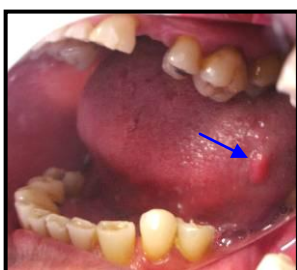Colocación de placa de relajación con provisionarios

Se citó al paciente semanalmente para control. Mientras tanto, se fueron realizando los pernos colados y rebasando los provisionarios. Además se realizó el ajuste oclusal de los molares superiores no tallados. A los elementos sobreextruidos como el caso del elemento 16, se les realizó un desgaste selectivo basándose en los modelos de estudio. Los controles confirmaron la dimensión vertical tomada, y la ausencia de alteración en ATM. Los provisionarios además, brindaron información importante acerca de la forma y proporción dentaria, estética y fonación³³.

Según manifiestos del paciente notó una disminución del apretamiento y rechinar dentario durante este tiempo⁷³.

Durante el periodo de estabilización del sistema se realizó la derivación a las distintas especialidades.

Se derivó a estomatología donde, según se aconseja en este tipo de lesiones se realiza la extirpación de la lesión nodular de lengua. A la vez se realiza la reconstrucción del premolar causante de dicha alteración⁵³.

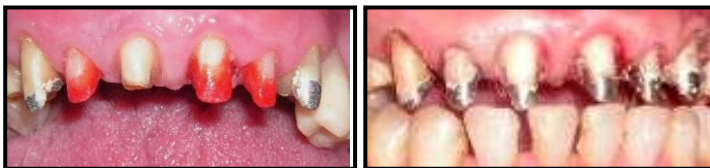



Lesión nodular: a) lesión previa a la cirugía; b) extirpación de la lesión; c) reconstrucción del premolar causante de la lesión.

Se deriva a cirugía para realizar exodoncia de elementos 38 y 48, puesto que son elementos dentarios que se encuentran en malas condiciones y alterando las líneas de oclusión. Además, en el caso del elemento 48 carece de antagonista, con lo cual no posee un elemento tope con quien ocluir y que evite su sobreextrusión. Se decide la extracción de dichos elementos y se resuelve la rehabilitación del sector inferior mediante un sistema de Prótesis parcial removible que favorezca la estabilidad oclusal otorgando la posibilidad de realizar un diseño de prótesis que brinde retención y estabilidad a la PPR^{33, 75}.

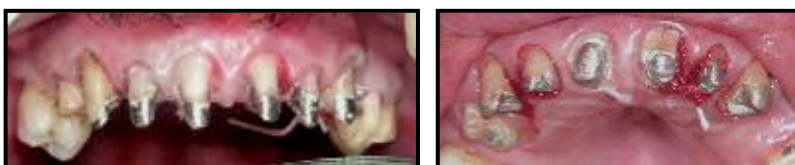Los elementos del sector ántero-superior en una primera fase no se endodonciaron ya que no se consideró necesario por el estado de salud pulpar que presentaban. Se evaluó la longitud coronaria de los pilares y se decidió que no era suficiente, con lo cual se realizaron aditamentos con un sistema de retención en base a perforaciones pequeñas en los hombros de los pilares y rieleras longitudinales, como se aconseja en la literatura^{76, 77}. Pero hubo numerosos inconvenientes con este sistema, con lo cual se terminó optando por endodonciar los elementos ántero-superiores 12 a 22 y realizar pernos colados en dichos elementos⁷⁸.



Aditamentos para prolongar los pilares en dientes vitales: a) en acrílico duralay; b) aditamentos colados y cementados

No se consideró necesario realizar alargamientos coronarios luego de la realización de los pernos colados ya que la altura remanente era suficiente para la adaptación de los elementos provisorios y definitivos, según estudios realizados⁶⁶.

La elección de realización de los pernos colados se hizo siguiendo los principios enunciados en la bibliografía para elementos endodóticamente tratados^{79, 80}





a) Pernos colados; b) colocación de hilo retractor para toma de impresiones.

Luego de controlar y denotar la estabilidad del sistema se procedió a la realización de coronas mévalo-cerámica superiores de 14 a 26 y PPR maxilar inferior⁸¹.

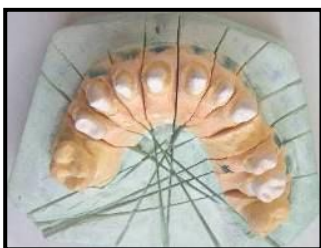Según una revisión realizada en la literatura en el año 2002, un inconveniente que tendríamos en la colocación de coronas mévalo-cerámicas contra elementos dentarios naturales en el antagonista, sería el desgaste que estas coronas producen sobre el esmalte. El material de elección sería el oro, pero debido a la falta de estética y a su costo, se descarta⁸².

Se optó por el uso de coronas mévalo-cerámicas debido a que la bibliografía aconseja este tipo de materiales y no hay suficiente evidencia científica que preconice el uso de coronas cerámicas completas en bruxómanos⁸³. Si bien hay artículos que avalan la rehabilitación de pacientes con grandes abrasiones con coronas completas de porcelana⁸⁴, aun resultan una incógnita los resultados esperables en pacientes con bruxismo.

En maxilar superior, la zona del elemento 24 se reemplazó por un puente Cantilever por considerarse una elección válida en un caso como el presente, y es variada la bibliografía que avala esta elección^{85,86}.

También se podría haber optado por la realización de un puente convencional 23-24-25, pero se prefirió dejar libre el canino, el cual será el encargado de las desoclusiones en los movimientos excéntricos y de brindar estabilidad al sistema⁸⁷.

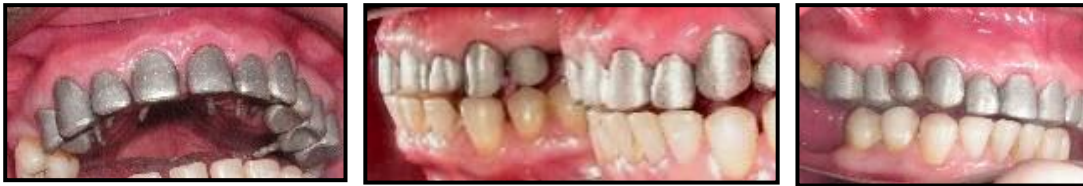Se realizó la toma de impresiones con siliconas por adición, debido a considerarse el material de elección en estos casos, por su estabilidad dimensional y facilidad de uso^{88, 89}. Se realizan los registros de mordida con cera utility⁹⁰. Se envía las impresiones a laboratorio, donde se realiza el troquelado de los modelos y la demarcación de los hombros.



Troquelado de modelo superior

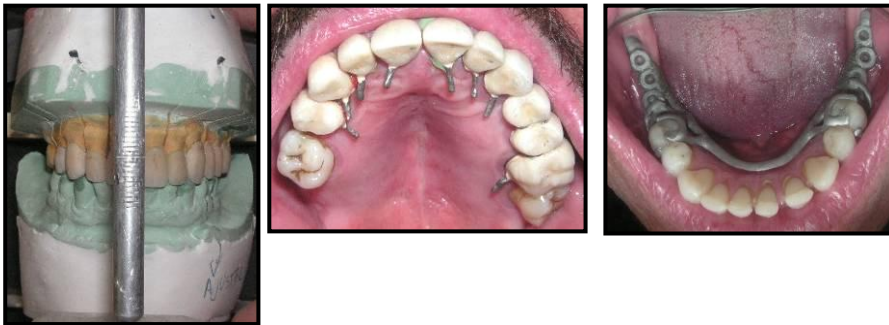

El laboratorio realiza las confecciones de los metales. Se prueban en boca y se evalúa adaptación, retención, fidelidad de los márgenes, y altura funcional. Se realiza la toma de color con colorímetro de Ivoclar.



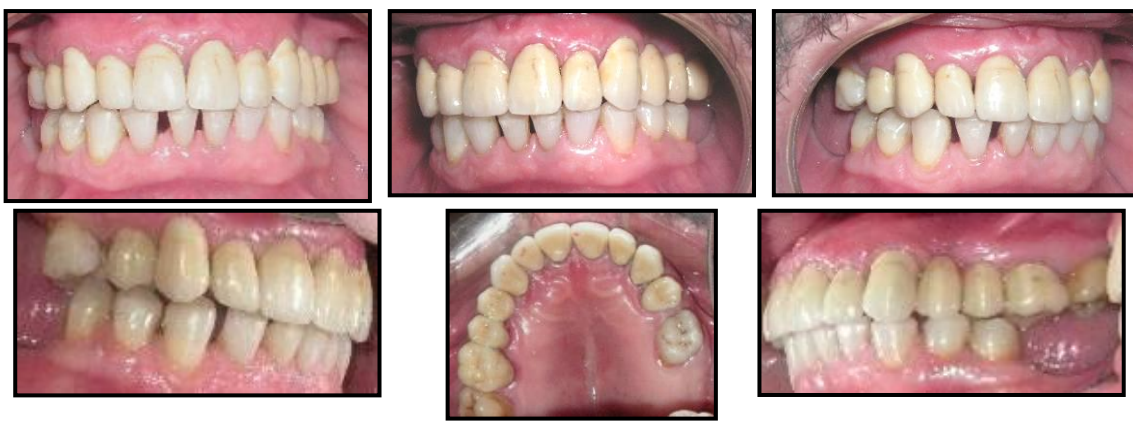Prueba de metales

Luego se realiza la prueba de cerámicas (Ivoclar), y se evalúan los mismos factores que con el metal, más estética y función. Se conocen los efectos de los cambios de coloración que ocurren en cervical entre la unión cemento-esmalte de un elemento al cual se le realiza coronas métralo-cerámicas, por lo cual se tuvo la precaución de realizar hombros cerámicos de 180° de 2 mm para evitar estas alteraciones en la coloración como se aconseja en la literatura actual⁹¹.



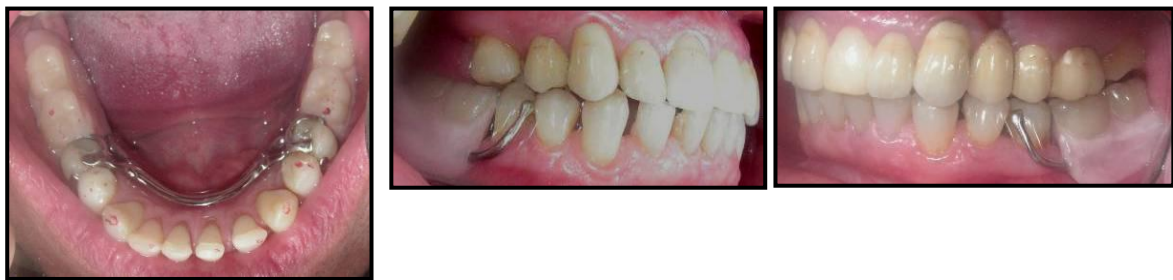a) Cerámicas en modelos montados en articulador, b) prueba de bizcochos; c) prueba de estructura PPR inferior.

Posteriormente, y luego de haber cotejado la función de la prótesis fija, se procede al cementado definitivo.





Imágenes finales de Coronas mévalo-cerámicas con hombros cerámicos cementadas en boca: a) fotografías intraorales boca frente en oclusión; b) frente izquierdo; c) frente derecho; d) perfil derecho; e) vista oclusal superior y f) perfil izquierdo.



Colocación de PPR inferior: a) vista oclusal, b) vista derecha; c) vista izquierda.

Luego de terminar la rehabilitación del maxilar superior se realizó la Prótesis parcial removible inferior dento-muco-soportada para devolver los elementos póstero-inferiores faltantes (Clase I Kennedy). Se tallaron planos guías y apoyos oclusales en premolares, y se realizó una PPR a extremo libre con retenedores tipo RPI^{92,93,94}.

Para concluir la rehabilitación de este caso, se realiza otra placa de relajación de iguales características que la antes realizada, para uso diurno en periodos de stress y nocturno a diario como aconsejan la mayoría de los autores que han profundizado en el tema^{95,96,97}.

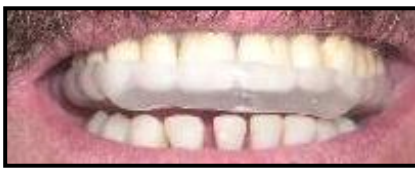Pese a que diversos autores reportan que el tratamiento ortopédico relaja la neuromusculatura⁹⁸, reposiciona la mandíbula y permite el cierre en RC (relación céntrica)⁵, parece que la actividad EMG disminuye con gran variabilidad y sólo durante un periodo de tiempo inicial, para luego, paulatinamente, recuperar el nivel inicial⁹⁸. Así, el tratamiento ortopédico no parece disminuir la actividad EMG, sino el nivel de la actividad y no se sabe si es de ayuda en pacientes con Bruxismo y apnea del sueño. El tratamiento ortopédico se debe considerar como ayuda para prevenir o limitar el daño dental².

En el artículo de Rompré y Lavigne se ha comprobado la eficacia de las placas en la disminución de la actividad muscular en bruxistas⁹⁹.

Como comenta Christensen en su artículo, durante el día es más fácil que el paciente sea conciente del daño que realiza y lo evite, pero de noche esto será imposible. Por esto aconseja el uso de una placa miorrelajante rígida de acrílico⁶¹.



En la revisión anual del año 2007 se realizó una evaluación en cuanto a los resultados por el uso de placas oclusales. Se evaluó el uso de placas en sector anterior (placa con mecanismo de punto de stop en línea media anterior) , y se comparó con un grupo con placas mio-relajantes convencionales, y un grupo control. El uso de las placas fue solo nocturno. Los resultados demostraron que la mejoría ante el uso de cualquiera de las dos placas para pacientes con alteración en Atm es indiscutible¹⁰⁰.



Placa de relajación total protectora.

Se observa muy buena predisposición al tratamiento e ímpetu del paciente por solucionar su problema. Esto se puede relacionar con estudios que demuestran que el optimismo de los pacientes influye significativamente en la ausencia del dolor, la remisión de los síntomas y los resultados del tratamiento a largo plazo¹⁰¹.

En el caso del paciente en cuestión los síntomas de zumbido en oídos detectados al comenzar el tratamiento se redujeron en un 80 % al finalizar el tratamiento, según lo relatado por el paciente. (No consta evidencia médica que argumente esta afirmación, solo deriva de conclusiones del propio paciente luego del tratamiento).

Se descartó cualquier intervención quirúrgica que implicase técnicas implantológicas ya que numerosos estudios coinciden en el fracaso de las técnicas de osteointegración de los implantes en bruxómanos¹⁰². Hay estudios que muestran que más del 75% de fracturas observadas en implantes ocurrieron en pacientes con signos e historias de bruxismo crónico¹⁰³. Por lo tanto, en pacientes con severo bruxismo, el uso de implantes está fuertemente contraindicado¹⁰⁴.



Conclusiones

El bruxismo es uno de los desórdenes más prevalentes dentro de las patologías del aparato estomatognático y resulta muy importante su diagnóstico precoz, con el fin de evitar las manifestaciones y repercusiones clínicas orales y extraorales. Los modelos etiopatogénicos actualmente existentes no son capaces de explicar la etiología del bruxismo, postulándose diversas teorías que concuerdan en una serie de factores que, actuando conjuntamente, causarían la alteración del sistema.

Existen dos tipos de entidades clínicas: el bruxismo diurno y nocturno. Éste último se incluye dentro de las parasomnias, ocurriendo de preferencia durante las etapas 1 y 2 del sueño No- REM. (En discusión). En la actualidad los modelos basados en el SNC y en los trastornos del sueño adquieren gran auge y apoyo de la comunidad científica.

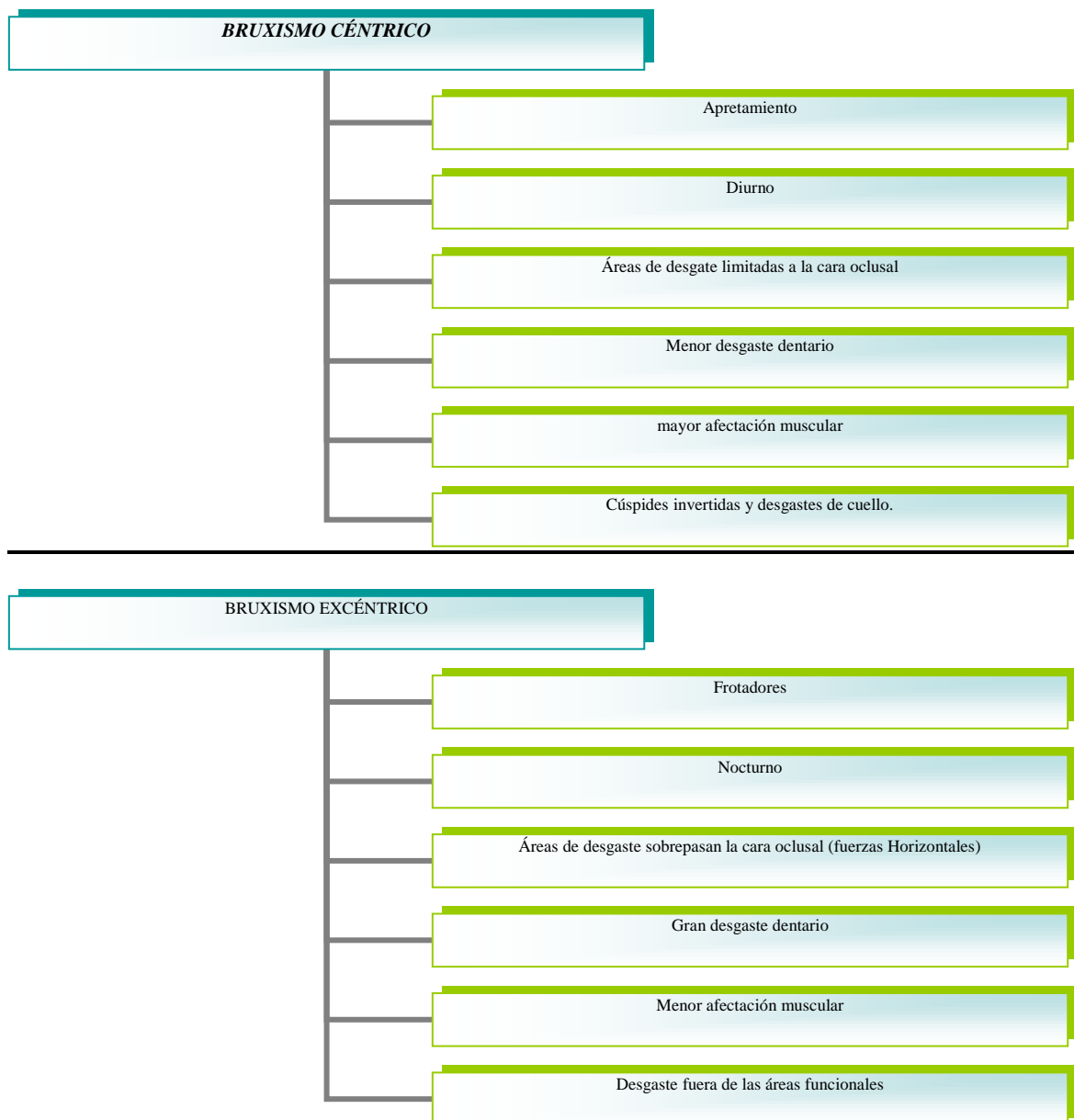
La continua investigación conseguirá en un futuro un mejor conocimiento del mecanismo por el que se produce esta enfermedad y, secundario a esto, el correcto abordaje terapéutico que, dada su prevalencia creciente y sus repercusiones clínicas, así lo requiere.

En el caso particular de Roberto S., la rehabilitación le otorgó un cambio en su vida, en cuanto a función, confort, disminución de sintomatología en relación al trastorno, salud y estética. Se evaluará a través del tiempo las repercusiones que tenga como consecuencia de la terapia realizada y los aspectos positivos y negativos de dicha rehabilitación.

Muchos autores concluyen en que el bruxismo no se detiene, pero su tratamiento tiende a disminuir el daño orofacial.

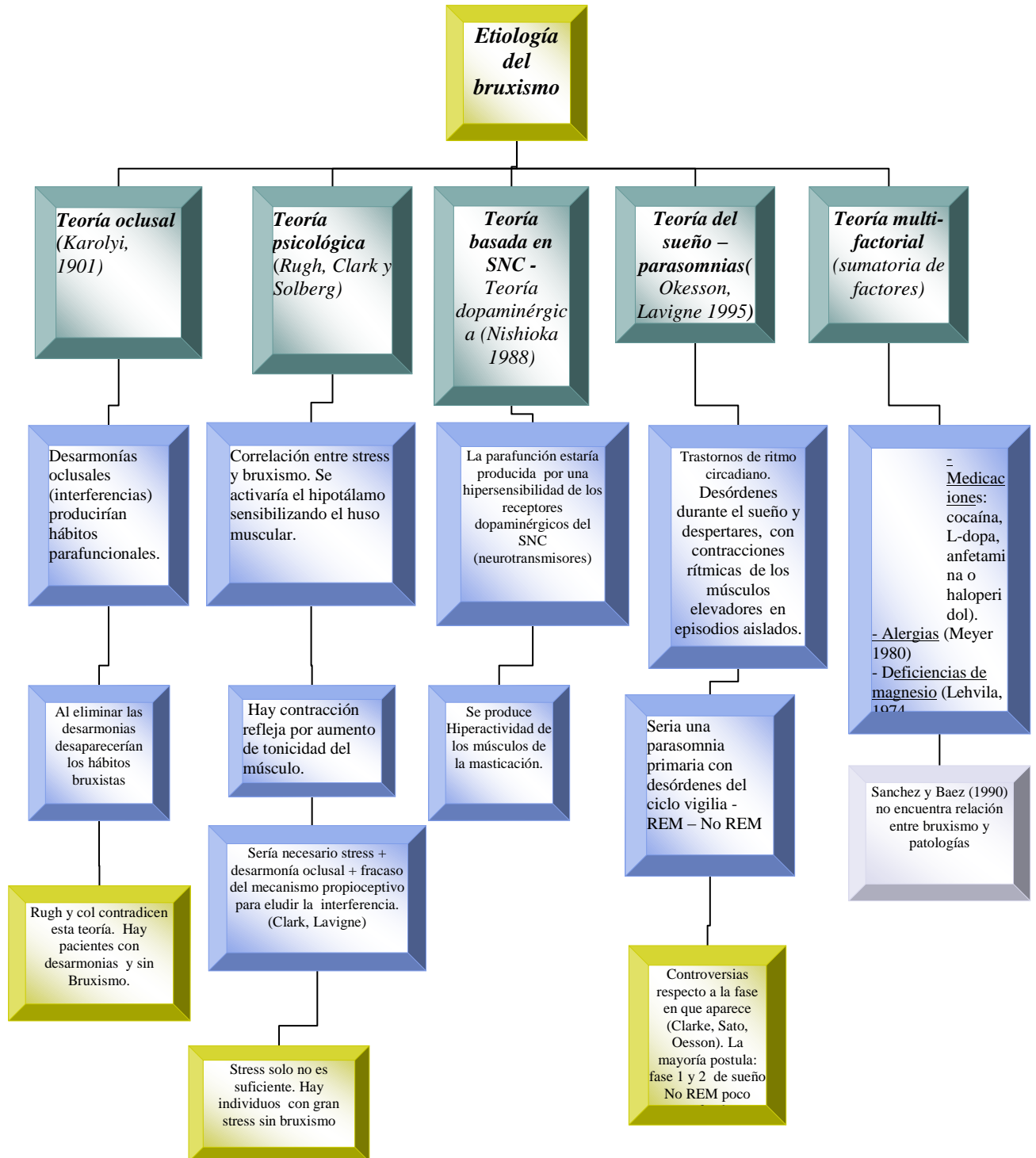


Organigrama





Flujograma





Referencias bibliográficas:

- 1) **Sencherman G. Echeverri E.** Neurofisiología de la oclusión. 2ª edición. 1995. Editorial Monserrate, Ltda. Bogotá, Colombia.
- 2) **Lavigne GJ. Goulet JP. Zuconni M. Merisson F. Lobbezzoo F.** Sleep disorders and the dental patient. O Surg O Med O Pathol O Radiol Endod 1999; 88(3): 257 – 72.
- 3) **Harster P.** Modelamiento tisular: la bomba oral. Quintessenz Int.2005; 36(8):633-40.
- 4) **Christensen G.** Treating Bruxism and Clenching. J. Amer Dent Assoc 2000. Feb; 131(2): 233-5.
- 5) **Pavone BW.** Bruxism and its effects on the natural teeth. J Prosthet Dent 1985; 53(5): 692-6)
- 6) **Ohayon M. Lee K. Guilleminault C.** Risk factors for sleep bruxism in the general population. Chest 2001 Jan; 119(1):53-61.
- 7) **Hicks R. Lucero-Gorman K. Bautista J. Hicks G.** Ethnicity and bruxism. Percept Mot Skills 1999 Feb; 88(1):241-1.
- 8) **Okeson Jeffrey P.** Oclusión y afecciones temporomandibulares.3ra edición. Madrid, Mosby-Doyma Libros.S.A; 1995.
- 9) **Ramjord SP.** dysfunctional temporomandibular joint and muscle pain. J Prosthet Dent 1961; 11:353.
- 10) **Rugh JD et al.** Experimental occlusal discrepancies and nocturnal bruxism. J Prosthet dent. 1984; 51:548.
- 11) **Rugh JD, Solberg WK.** Electromyographic studies of bruxism behavior before and after treatment. J Calif Dent Assoc.1975; 3:56.
- 12) **Clark GT.** Nocturnal Electromyographic evaluation of myofascial pain dysfunction in patients undergoing occlusal splint therapy. J Am Dent Assoc.1979; 99:607.
- 13) **Clark, Tsukiyam, Baba, Watanabe.** Sixty-eight years of experimental occlusal interference studies: What have we learned? J Prosthet Dent 1999; 82:704-13.



- 14) **Lobezoo F, Lavigne G.** Do bruxism and temporomandibular disorders have a cause - an effect relationship? J orofacial Pain 1997 Winter; 11(1):15-23.
- 15) **Nishioka G, Montgomery M.** Masticatory muscle hyperactivity in temporomandibular disorders: is it an extrapyramidally expressed disorder, 1988; J Am Dent Assoc.116 (4):514-520.
- 16) **Gómez Sainz.** Puede ser el bruxismo beneficioso para el Sistema Nervioso Central como amortiguador del estrés? Gac Med Bilbao 2001; 98: 113-116.
- 17) **Lavigne G, Rompré P, Poirier G, Huard H, Kato T , Montplaisir J.** Rhythmic masticatory muscle activity during sleep in humans. J Dent Res 2001; 80 (2):443-448.
- 18) **Lavigne, Kato, Kolta, Sessle.** Neurobiological mechanisms involved in bruxism. Crit Rev Oral Biol Med.2003; 14(1):30-46.
- 19) **Anisman H, Zacharko RM.** Multiple neurochemical and behavioral consequences of stressors: Implications for depression. Pharm Theapeutics 1990; 46:119-136.
- 20) **Hori N., Yuyama N., Tamura K.** Biting Suppresses Stress-induced Expression of Corticotropin-releasing Factor (CRF) in the Rat Hypothalamus. 2004. J Dent Res; 83(2): 124-128.
- 21) **Tanaka M, Yoshida ; Yokoo H, Tanaka T.** Expression of aggression attenuates both stress-induced gastric ulcer formation and increases in noradrenaline release in the amygdala assessed y intracerebral microdialysis. Pharmacol Biochem Behav.1998; 59:27-31.
- 22) **Tanaka M.** Emotional stress and Characteristics of brain Noradrenaline Release in the Rat Industrial Health.1999; 37:143-156.
- 23) **Clarke NG, Townsend GC.** Distribution of nocturnal bruxing patterns in man. J Oral Rehabil. 1984 Nov; 11(6):529-34.
- 24) **Clarke NG, Townsend GC, Carey SE.** Bruxing patterns in man during sleep. J Oral Rehabil. 1984; 11(2):123-7.
- 25) **Sato T, Harada Y.** Electrophysiological study in tooth grinding during sleep. Electroencephalogr Clin Neurophysiol.1973;35:267.



- 26) **Okesson JP, Phillips BA et al.** Nocturnal bruxing events in healthy geriatric subjects. *J Oral Rehab.* 1990; 17(5):411-8.
- 27) **Zuconi M, Oldani A, Ferini-Strambi L, Smirne S.** Arousal Fluctuations in non rapid eye movement parasomnias: the role of cyclic alternating pattern as a measure of sleep instability. *J Clin Neurophysiol.* 1995;12:147-154
- 28) **Macalusso Gm, Guerra P, Di Giovanni G, Boselli M, Padrino L, Terzano MG.** sleep bruxism is a disorder related to periodical arousals during sleep. *J Dent Res.* 1998; 77:565-573
- 29) **Bader G, Lavigne GJ.** Sleep Bruxism: overview of oromandibular sleep movement disorders, *Sleep Med Rev.* 2000; 4:27-43.
- 30) **Okesson JP, Phillips B, Berry D, Cook, Paesani D, Galante J.** Nocturnal bruxism events in healthy geriatric subjects. *J Oral Rehabil.* 1990; 17:411-418.
- 31) **Lavigne GJ,** Restless legs syndrome and sleep bruxism: prevalence and association among Canadians. *Sleep.* 1994; 17:739-743.
- 32) **Boselli M, Padrino L, Smerieri A, Terzano MG.** Effect of age on EEG arousals in normal sleep. *Sleep.* 1998; 21:351-357.
- 33) **Alonso, Albertini, Bechelli.** Oclusión y diagnóstico en rehabilitación oral. 1a ed. 4a reimp. Buenos Aires: Ed. Médica Panamericana, 2005.
- 34) **Christensen G.** Abnormal occlusal conditions: a forgotten part of dentistry. *J. Amer Dent Assoc* 1995; 126:1667-68.
- 35) **Rubiano Carreño, M.** Tratamiento con placas y corrección oclusal por tallado selectivo. 1ra edición. Colombia, ed. Amolca; 2005.
- 36) **Seligman, Pullinger, Solberg.** The prevalence of dental attrition and its association with factors of age, gender, occlusion and TMJ symptomatology. *J Dent Res* 1988; 67(10):1323-33.
- 37) **Smith B, Bartlett D, Robb N.** The prevalence, etiology and management of tooth wear in the United Kingdom. *J Prosthet Dent* 1997; 78:367-72.
- 38) **Pigno MA, Hatch JP, Rodriguez-Garcia RC, Sakai S, Rugh JD.** Severity, distribution, and correlates of occlusal tooth wear in a sample of Mexican-American and European-American adults. *Int J Prosthodont.* 2001 Jan-Feb; 14(1):65-70.



- 39) **Bernhardt O, Gesch D, Splieth C, Schwahn C, Mack F, Kocher T et al.** Risk factors for high occlusal wear scores in a population based sample: results of the study of health in Pomerania (SHIP). *Int J Prosthodont* 2004; 17:333-9.
- 40) **Rijsdijk, B. A., Van Es R. J., Zonneveld, F. W., Steenks, M. H., & Koole, R.** Botulinum toxin type A treatment of cosmetically disturbing masseteric hypertrophy. *Nederlands Tijdschrift voor Geneeskunde*, 1998; 142, 529-32.
- 41) **Mandel, L. & Tharakan, M.** Treatment of unilateral masseteric hypertrophy with botulinum toxin: case report. *Journal of Oral and Maxillofacial Surgery*. 1999; 57, 1017-1019.
- 42) **Schlott, W. J.** Midface collapse: an overlooked disease. *Dentistry Today*. 1997; 16(9):54-7).
- 43) **Lindhe J.** Periodontología clínica e implantología odontológica. 3ra edición. Ed. médica-panamericana. 2001.
- 44) **Gary Armitage.** Diagnóstico y clasificación de las enfermedades Periodontales. *Periodontology* 2000. 2005; 9:9-21.
- 45) **Bubon, M. S.** Documented instance of restored conductive hearing loss. *Functional Orthodontist*, 1995; 12 (1): 26-9.
- 46) **Nelly, Goodfriend:** medical significance of equilibration of the masticating mechanism. *J Prosthet dent* 10:496, 1960.
- 47) **Rubinstein B, Axelsson, Carlson :** Prevalence of signs and symptoms of craniomandibular disorders in tinnitus patients. *Craniomandibular Disord Facial Oral Pain* 4:186, 1990).
- 48) **Rubinstein , Carlson :** effects of stomatognathic treatment of tinnitus: a retrospective study. *J Craniomandibular pract* 6:256, 1988.
- 49) **Tullberg M; Ernberg M.** Long-term effect on tinnitus by treatment of temporomandibular disorders: A two-year follow-up by questionnaire. *Acta Odont Scand* 64:2; 89-96.
- 50) **Mc Kenna , Hall Yallourakis:** failure of audiometry to change following TM joint surgery. *J Oral maxillofacial Surg* 47(Supl 1):81, 1989.
- 51) **Martinez al, Garcia-Pola MJ.** Estudio epidemiológico de la patología de la mucosa oral en pacientes de la Escuela de Estomatología de Oviedo. *Medicina Oral* 2002; 7:4-16.



52) The prevalence of oral mucosa lesions in U.S. adults: data from the Third National Health and Nutrition Examination Survey, 1988-1994. J Am Dent Assoc. 2004 Sep; 135(9):1279-86.

53) **Bondi, Jegasothy, Lazarus.** Dermatología. Diagnostico y tratamiento. 1º edición. Ed. médica-panamericana. 1993.

54) **Ost Stephan.** Abrasión, atrición y erosión: la dentición como sistema tribológico. Quintessenz team-journal. 2004; 34:203-9.

55) **Sato, Kino, Sugisaki, Haketa, Amemori, Ashikawa, Shibuya, Amagasa, Ahibuya, Tabane, Yoda, Sakamoto, Omura y Miyaoka.** Teeth contacting habit as a contributing factor to chronic pain in patients with temporomandibular disorders. J Med Dent Sci 2006; 53:103-109.

56) **Laskin, Greenfield, Gale, Rugh, Neff, Alling, Ayer.** Psychological factors in the etiology of masticatory pain and dysfunction. In The president's conference on the examination, diagnosis and management of temporomandibular disorders. 1983. Eds. American Dental Association, pp 85-94.

57) **Laskin, Greenfield, Gale, Rugh, Neff, Alling, Ayer.** Epidemiology, incidence and prevalence of temporomandibular disorders. In The President's conference on the examination, diagnosis and management of temporomandibular disorders. Eds: American Dental Association, pp 30-39.

58) **Rugh, Ware.** Polisomnographic comparison of nocturnal Bruxists with or without facial pain. J dent Res 1986; 65:180. abst N° 97.

59) **Brookes GB, Maw AR, Coleman MJ.** Costen's syndrome'--correlation or coincidence: a review of 45 patients with temporomandibular joint dysfunction, otalgia and other aural symptoms. Clin Otolaryngol Allied Sci. 1980; 5:23-36.

60) **Christensen G.** Now is time to observe and treat dental occlusion. J Am Dent Assoc: 2001; 132; 100-102.

61) **Christensen G.** Destruction of human teeth. J. Amer Dent Assoc. 1999; 130: 1229-30.



- 62) **Heller R, Forgione A.** An evaluation of bruxism control: massed negative practice and automated relaxation training. *J dent Res* 1975; 54(6):1120-23.
- 63) **Ohayon M, Kasey K, Guilleminault C.** Risk Factors for Sleep Bruxism in the General Population. 2001. *Chest.*; 119:53-61.
- 64) **Saxer U., Curilovic Z.** Utilización de antisépticos en la prevención y tratamiento de la periodontitis. *Quintessenz (ed.esp)* 2006; 19(1):5-16.
- 65) **Yesil, Alapati, Johnston and Seghi.** Evaluation of the wear resistance of new nanocomposite resin restorative materials. *J. Prosthet Dent.* 2008; 99:435-443.
- 66) **Goodacre C., Campagni W., Aquilino S.** Tooth preparations for complete crowns: An art form based on scientific principles. *J. Prosthet Dent.* 2001; 85:363-376.
- 67) **Pascal Magne, Nikolaos Perakis, Urs C. Belser, Ivo Krejci.** Stress distribution of inlay-anchored adhesive fixed partial dentures: A finite element analysis of the influence of restorative materials and abutment preparation design. *J of Prosthet Dent.* 2002; 87:516-528.
- 68) **Dylina T.** Contour determination for ovate pontics. *J Prosthet Dent* 1999; 82:136-42.
- 69) **Orsini G, Murmura G, Artese L, Piattelli A, Piccirilli M, Caputi S.** Tissue healing under provisional restorations with ovate pontics: A pilot human histological study. *J Prosthet Dent.* 2006; 96:252-257.
- 70) **Zitzmann N, Marinello CP, Berglundh.** The ovate pontic design: A histologic observation in humans. *J Prosthet Dent.* 2002; 88:375-80.
- 71) **Coskun G, Dundar M.** Treatment of localized anterior tooth wear with a glass-fiber-reinforced composite resin: A clinical report *J. Prosthet dent.* 2007; 97(3).
- 72) **Hemmings, Ulpee, Darbar.** Tooth wear treated with direct composite restorations at an increased vertical dimension: Results at 30 months. *J Prosthet Dent* 2000; 83:287-93.
- 73) **Cortellini, Canale, Giordano, Bergantini B y Bergantini D.** Combinación de restauraciones metalo-cerámicas convencionales y de cerámica sin metal para la rehabilitación de casos graves de abrasión. *Quintessenz.* 2006; 57(1):45-55.
- 74) **Edelhoff D, Sorensen J.** Tooth structure removal associated with various preparation designs for anterior teeth. *J Prosthet Dent.* 2002; 87:503-9.
- 75) **Mc Cracken.** Prótesis parcial removible. Mc Givney- Carr. 10º ed. Buenos Aires. Ed. Médica Panamericana. 2004.



- 76) **Swing-chi, Tzung-sbiun.** Improved resistance and retention of a short coronal tooth preparation for a complete crown. *J Prosthet Dent* 1996;75:340.
- 77) **Potts, Shillingburg Jr., Manville, Duncanson.** Retention and resistance of preparations for cast restorations. *J Prosthet Dent*, 1980; 43: 303-308.
- 78) **Aquaviva S. Fernandes, Sharat Shetty, Coutinho I.** Factors determining post selection: A literature review. *J Prosthet Dent.*2003; 90:556-562.
- 79) **Aquilino S, Caplan D.** Relationship between crown placement and the survival of endodontically treated teeth. *J of Prosthet Dent*,2002; 87: 256-63.
- 80) **Naumann M, Kiessling S, Seemann R.** Treatment concepts for restoration of endodontically treated teeth: a nation wide survey of dentists in Germany. *J Prosthet Dent* 2006;96:332-8.
- 81) **Becker C, Kaldahl W.**Current theories of crown contour, margin placement, and pontic design. *J Prosthet Dent.*2005 ; 93 :107 -115.
- 82) **Won-suck, De Long, Anusavice.** Factors affecting enamel and ceramic wear: A literature review. *J Prosthet Dent* 2002; 87:451-9.
- 83) **Sadowsky S.** An overview of treatment recommendations for esthetic restorations: a review of the literature.*J Prosthet Dent* 2006; 96:433-42.
- 84) **Segal, B.** Retrospective assessment of 546 all-ceramic anterior and posterior crowns in a general practice. *J Prosthet Dent.* 2001; 85:544-50.
- 85) **Mona E. Mc Alarney, Dimitrios N. Stavropoulos.** Theoretical cantilever lengths versus clinical variables in fifty-five clinical cases. *J Prosthet Dent.*2000; 83:332-43.
- 86) **Curtis M. Becker, David A. Kaiser.** Implant-retained cantilever fixed prosthesis: Where and when.*J Prosthet Dent.* 2000; 84:432-5.
- 87) **Goodacre C, Bernal G, Rungcharassaeng K, Kan J.** Clinical complications in fixed prosthodontics. *J ProsthetDent.*2003; 90:31-41.
- 88) **Millar B, Dunne S, Robinson B.** In Vitro study of the number of surface defects in monophasic and two-phase addition silicone impressions. *J Prosthet Dent* 1998; 80:32-5.
- 89) **Samet N, Shohat M, Livny A, Weiss E.** A clinical evaluation of fixed partial denture impressions. *J Prosthet Dent* 2005; 94:112-7.
- 90) **Bucking W.** Eficacia probada en la consulta. El registro de mordida. *Quintessez (ed.esp).*2006; 19(3):140-51.



-
- 91) **Swain, Pesun and Hodges.** The effect of metal ceramic restoration framework design on tooth color. *J Prosthet Dent.*2008; 99:468-476.
- 92) **Budtz-Jorgensen E, Bochet G.** Alternate framework designs for removable partial dentures. *J Prosthet Dent* 1998;80:58-66.
- 93) **Frank R, Milgrom P., Leroux B, Hawkins N.** Treatment outcomes with mandibular removable partial dentures: A population-based study of patient satisfaction. *J Prosthet Dent.* 1998; 80:36-45.
- 94) **Walter M., Boeing K.** Dogmas en la planificación y la decisión terapéutica sobre prótesis. *Quintessenz* 2004; 55:1099-109.
- 95) **Dylina T.** A common-sense approach to splint therapy. *J Prosthet Dent.* 2001; 86:539-45. 96) **Kurita H, Kurashina K, Kotani A.** Clinical effect of full coverage occlusal splint therapy for specific temporomandibular disorder conditions and symptoms.*J Prosthet Dent.*1997; 78:506-510.
- 97) **Pierce, Gale.** A comparison of different treatment for nocturnal bruxism. *J Dent Res.*1988; 67(3):597-601.
- 98) **Dao T., Lavigne G.** Oral splints: the crutches for temporomandibular disorders and bruxism? *Crit Rev Oral Biol Med* 1998; 9(3): 345-61.
- 99) **Dubé, Rompré, Manzini, Guitard, de Grandmont, Lavigne.** Quantitative Polygraphic Controlled Study on Efficacy and Safety of Oral Splint Devices in Tooth-grinding Subjects. 2004. *J Dent Res* 83(5): 398-403.
- 100) **Donovan, Becker, Brodini, Burgess, Cornin, Summit.** Annual review of selected dental literature report of the committee of scientific investigation of the American academy of restorative dentistry. *J Prosthet dent* 2007;98:36-67.
- 101) **Sipila K, Ylostalo P, Ek E, Zitting P, Knuuttila M.** Association between optimism and self-reported facial pain. *Acta Odontologica Scandinavica.* 2006; 64:3, 177 – 182.
- 102) **Eckfeldt et al** A retrospective analysis of factors associated with multiple implant failure in maxillae. *Clin. Oral Implant.*2001; 12:462-467.
- 103) **Perl, M. L.** Parafunctional habits, nightguards, and root form implants. *Implant Dentistry.*1994: 3; 261-3.
- 104) **Nishimura, Beumer, Perri, Davodi.** Implants in the partially edentulous patient: restorative considerations. *CDA Journal.*1997: 25; 867-871.



Índice:

| | Pág. |
|---------------------------------|------|
| Introducción----- | 1 |
| Caso clínico----- | 8 |
| Historia clínica ----- | 9 |
| Hallazgos clínicos----- | 11 |
| Análisis clínico----- | 13 |
| Diagnóstico por imágenes----- | 17 |
| Análisis de modelos----- | 20 |
| Encerado diagnóstico----- | 21 |
| Diagnóstico----- | 22 |
| Plan de tratamiento----- | 29 |
| Conclusiones----- | 40 |
| Organigrama----- | 41 |
| Flujograma----- | 42 |
| Referencias bibliograficas----- | 43 |

