



UNCUYO
UNIVERSIDAD
NACIONAL DE CUYO

FO
FACULTAD DE
ODONTOLOGÍA



UNIVERSIDAD NACIONAL DE CUYO
FACULTAD DE ODONTOLOGIA

TRABAJO FINAL PARA OPTAR AL TÍTULO DE
ESPECIALISTA EN ENDODONCIA

**EVALUACIÓN DE FACTORES CLÍNICOS PARA LA
RESTAURACIÓN DEL DIENTE
ENDODÓNTICAMENTE TRATADO**

Alumno: Od. VIRGINIA CONTE

Directora: Prof. Dra. GRACIELA PEÑA

Mendoza, Junio 2020

EVALUACIÓN DE FACTORES CLÍNICOS PARA LA RESTAURACIÓN DEL DIENTE ENDODÓNTICAMENTE TRATADO

Trabajo Final para optar al Título de Especialista en Endodoncia – Od. Virginia Conte

AGRADECIMIENTOS

Quiero agradecer enormemente y en igual medida,

A mis padres Raquel Urrutia y Daniel Conte, por ser siempre incondicionales y darme su apoyo en todo momento. Gracias por confiar en mí siempre y hacer de mi una persona que nunca baja los brazos.

A Enzo Montañez Sandoz, mi compañero de este hermoso viaje que es la vida, gracias por acompañarme en cada momento y apoyarme en esta etapa increíble de mi profesión.

A mi Directora, Prof. Dra. Graciela Peña por su paciencia, dedicación, motivación, profesionalismo, criterio y aliento. Ha sido un privilegio poder contar con tu guía y ayuda.

Al Dr. Julio Caram que con su excelencia y carisma ha hecho de esta tarea una aventura maravillosa, y enseña los valores, el respeto y el compromiso de esta hermosa profesión.

A los Docentes de la Especialidad que han generado un clima de fraternidad y aprendizaje.

A mis compañeros con los cuales he vivido un período lleno de momentos inolvidables.

A todas aquellas personas que de alguna forma han sido claves en mi vida profesional y por extensión en la personal.

Simplemente Gracias.

**EVALUACIÓN DE FACTORES CLÍNICOS PARA LA RESTAURACIÓN DEL DIENTE
ENDODÓNTICAMENTE TRATADO**

Trabajo Final para optar al Título de Especialista en Endodoncia – Od. Virginia Conte

ÍNDICE

Resumen.....	Pág. 4
Introducción.....	Pág. 5
Caso Clínico.....	Pág. 21
Discusión.....	Pág. 29
Conclusiones.....	Pág. 33
Bibliografía.....	Pág. 34

EVALUACIÓN DE FACTORES CLÍNICOS PARA LA RESTAURACIÓN DEL DIENTE ENDODÓNTICAMENTE TRATADO

Trabajo Final para optar al Título de Especialista en Endodoncia – Od. Virginia Conte

RESUMEN

La pérdida de resistencia de los elementos dentarios tratados endodónticamente se asocia a la pérdida de estructura coronaria generada por lesiones de caries extensas, fracturas, y el acceso endodóntico. Cuando se produce una reducción significativa de la estructura dental, las fuerzas funcionales normales pueden fracturar cúspides socavadas o al diente.

La apertura de la cámara no sólo es la responsable de una pérdida importante de tejido dentario en los tratamientos de conductos, sino también la instrumentación y la realización del acceso radicular para un perno. Estos procedimientos reducen el espesor de la dentina radicular y pueden generar perforaciones y fisuras en las paredes del conducto si se realiza un desgaste excesivo.

El empleo de distintos recursos clínicos tales como restauraciones plásticas, onlays, pernos y postes radiculares, coronas y puentes permite alcanzar los objetivos buscados; no obstante, su elección y utilización presentan distintas variables que deben ser comprendidas.

El objetivo de este trabajo es brindarle al profesional los criterios y fundamentos, para poder lograr un tratamiento lo más exitoso posible, a la hora de rehabilitar un elemento dentario tratado endodónticamente, en base al remanente dentario disponible, recursos, posibilidades del paciente, etc.

El caso clínico realizado trata de ejemplificar la resolución del caso clínico más común en nuestra práctica diaria, como lo es la rehabilitación coronaria de un diente tratado endodónticamente con escaso remanente dentario.

Y se pudo llegar a la conclusión de que sin importar de los recursos que se obtengan en el consultorio, siempre que se sigan los protocolos correspondientes de acuerdo a las características del caso clínico a resolver, el nivel de éxito irá incrementándose dependiendo de nuestras técnicas y diagnóstico clínico y radiográfico.

EVALUACIÓN DE FACTORES CLÍNICOS PARA LA RESTAURACIÓN DEL DIENTE ENDODÓNTICAMENTE TRATADO

Trabajo Final para optar al Título de Especialista en Endodoncia – Od. Virginia Conte

INTRODUCCIÓN

Al realizar un tratamiento endodóntico, son varios los factores a tener en cuenta para lograr el éxito del mismo, desde prevenir microfiltraciones hasta lograr devolver la resistencia perdida de la corona, para que luego pueda cumplir con sus funciones en el sistema estomatognático.

Es importante comprender que los elementos dentarios endodonciados son estructuralmente diferentes de los dientes vitales. Los cambios más importantes consisten en alteraciones de las características físicas, pérdida de la estructura dental y posibles cambios de coloración. Los investigadores han analizado estas modificaciones en los tejidos en diferentes niveles, como la composición del diente, la microestructura de la dentina y la macroestructura del diente. Estos estudios indican que resulta fundamental comprender las implicaciones de estas características en la biomecánica del diente, ya que tendrán una gran influencia en el abordaje y en los métodos utilizados para la restauración (**Tabla 1**).

Tabla 1. Modificaciones específicas de los tejidos y posibles implicaciones clínicas después de la pérdida de vitalidad o del tratamiento endodóntico. Cohen S, Hargreaves K, Berman L. Restoration of the Endodontically Treated Tooth en Pathways of the Pulp Cap. 22. p 819. Elsevier. St. Louis, Missouri, 2016.

Nivel de Alteración	Cambios Específicos	Posibles Implicaciones Clínicas
Composición	Estructura de colágeno Humedad del diente Composición y contenido de minerales	Aumento de la fragilidad del diente Descenso de la adhesión al sustrato
Estructura de la dentina	Módulo de elasticidad y comportamiento Fuerza de tensión y cizallamiento Microdureza	Aumento de la fragilidad del diente
Macroestructura del diente	Resistencia a la deformación Resistencia a la fractura Resistencia a la fatiga	Aumento de la fragilidad del diente Menor retención o estabilidad de la prótesis

EVALUACIÓN DE FACTORES CLÍNICOS PARA LA RESTAURACIÓN DEL DIENTE ENDODÓNTICAMENTE TRATADO

Trabajo Final para optar al Título de Especialista en Endodoncia – Od. Virginia Conte

La modificación de las propiedades físicas y mecánicas de los tejidos dentarios y la extirpación de la pulpa dental, producen modificaciones en la estructura dentaria, lo induce cambios en el comportamiento del diente ante su función. Durante muchos años se ha considerado que el tratamiento de conductos debilita el diente, incrementando su fragilidad lo que conlleva a la predisposición a la fractura (Fusayama; Maeda, 1969).

Los cambios en la composición de los dientes no vitales y la influencia que tiene al momento de realizar el tratamiento endodóntico se deben a las pequeñas variaciones en la humedad del diente, que se corresponde al 9% en el contenido de agua libre, pero no de agua unida a los componentes orgánicos e inorgánicos (Gutmann, 1992; Helfer, 1972). Esta alteración se asocia a pequeños cambios en los valores del módulo de Young y el límite proporcional, sin embargo, no se relaciona con un descenso de la resistencia a la compresión y a la tensión (Huang, 1972).

Los productos químicos utilizados para la irrigación y desinfección del conducto interaccionan con el contenido mineral y orgánico de la estructura dental y, por lo tanto, reducen de forma significativa la elasticidad y la resistencia a la flexión de la dentina (Grigoratos, 2001; Sim, 2001), al igual que la microdureza (Cruz - Filho, 2001; Hulsmann, 2002; Saleh, 1999).

Por el contrario, Nakano (1999) no ha podido demostrar que los desinfectantes como el eugenol y el formocresol afecten la dureza de la dentina, pero sí que aumentan la resistencia a la tracción de la dentina mediante la coagulación de las proteínas y la quelación con hidroxapatita (eugenol).

El hipoclorito de sodio y los quelantes, como el ácido etilendiaminotetraacético (EDTA), el ácido ciclohexano-1,2-diaminotetraacético (CDTA), el ácido etilenglicol-bis-(β-aminoetil éter)-N,N,N',N'- ácido tetra acético (EGTA) y el hidróxido de calcio (Ca(OH)₂), son los productos más utilizados para la irrigación del conducto y la desinfección que interaccionan con la dentina radicular, ya sea en su contenido de minerales (quelantes) o en el sustrato orgánico (hipoclorito de sodio) (Hulsmann, 2003; Nikiforuk, 1953; Orstavik, 2008).

EVALUACIÓN DE FACTORES CLÍNICOS PARA LA RESTAURACIÓN DEL DIENTE ENDODÓNTICAMENTE TRATADO

Trabajo Final para optar al Título de Especialista en Endodoncia – Od. Virginia Conte

El principal efecto de los quelantes consiste en reducir el contenido de calcio mediante la formación de un complejo, y también afectan a las proteínas no colagenasas (NCP), provocando la erosión y el ablandamiento de la dentina (Hulsmann, 2003; Kawasaki, 1999; Rosentritt, 2000). Dependiendo de la concentración, la duración de la exposición y otros factores, como por ejemplo el almacenamiento de los productos, la fabricación, etc., el hipoclorito de sodio puede mostrar un efecto proteolítico por hidrólisis de las cadenas peptídicas largas, como las del colágeno. Estas alteraciones parecen influir en la estructura de la dentina y de la raíz, modificando las propiedades de adhesión a estos sustratos (Hawkins, 1998).

Se considera de importancia conocer la estructura y cualidades de la dentina en dientes no vitales y dientes endodonciados, sus variaciones normales de las propiedades físicas, que deben diferenciarse de otras alteraciones relacionadas con la pérdida de vitalidad o el tratamiento endodóntico. Por ejemplo, la microdureza y la elasticidad de la dentina suelen variar entre la dentina peritubular y la intertubular, que dependen también de la localización del diente en la arcada dental. El descenso de la dureza que se observa al acercarnos a la pulpa se puede atribuir a cambios en la dureza de la dentina intertubular (Kinney, 1996 a, b).

Pashley *et al.*, (1985) demostró que la dureza de la dentina se correlaciona inversamente con la densidad de túbulos que ésta contiene. En las mediciones con ultramicroindentaciones, se han obtenido valores de dureza y del módulo de elasticidad significativamente mayores cuando las fuerzas son paralelas a los túbulos, en lugar de perpendiculares (Poolthong, 2001). También se demostrado que las diferencias en la fuerza máxima y la fuerza compresiva varían según la orientación de los túbulos (Palamara, 2000). La resistencia a la tracción máxima de la dentina humana es mínima cuando esta es paralela a la orientación del túbulo, lo que demostraría la influencia de la microestructura de la dentina y la anisotropía del tejido (Lertchirakarn *et al.*, 2001).

Por otra parte, no se han hallado diferencias en el módulo de Young de la dentina esclerótica y de la dentina normal, pero la concentración de minerales aumenta significativamente, a la vez que el tamaño de los cristales es algo menor, en la dentina

EVALUACIÓN DE FACTORES CLÍNICOS PARA LA RESTAURACIÓN DEL DIENTE ENDODÓNTICAMENTE TRATADO

Trabajo Final para optar al Título de Especialista en Endodoncia – Od. Virginia Conte

esclerótica, en relación con el cierre de la luz de los túbulos (Carrigan, 1984; Kinney, 2005; Tidmarsch, 1989).

A diferencia de los factores mencionados anteriormente, los principales cambios que se producen en la biomecánica del diente se atribuyen a la pérdida de tejidos como consecuencia de la caries, fracturas o la preparación de la cavidad en el tratamiento, como la apertura cameral antes de la terapia endodóntica, o el tallado de una cavidad mesio – ocluso - distal (MOD).

La pérdida de la estructura del diente después de la apertura cameral mediante un acceso conservador afecta a la rigidez de los dientes solo en un 5%. La influencia de la instrumentación posterior del conducto y su obturación solo producen una mínima reducción en la resistencia a la fractura y, finalmente, tampoco afectan a la biomecánica del diente (Lang, 2006; Reeh, 1989; Trope 1992).

De hecho, la mayor reducción de la rigidez es consecuencia de una mayor preparación, en especial de las crestas marginales. Se ha descrito una reducción de entre el 20% y el 63%, y del 14% al 44% en la rigidez de los dientes después de una preparación de una cavidad oclusal y MOD, respectivamente (Douglas, 1985; Larsen, 1981; Reeh, 1989). Se ha demostrado que la apertura cameral combinada con una preparación de tipo MOD tiene como consecuencia una máxima fragilidad del diente. Por tanto, la profundidad de la cavidad, el ancho y la configuración del istmo son factores críticos en la reducción de la rigidez y el riesgo de fractura (Hood, 1985; Khera, 1991; Linn, 1994; Panitvisai, 1995).

La presencia de tejido remanente en la zona cervical (que incluye el efecto ferrule – o férula – para las restauraciones) y de una cantidad mayor de tejido remanente aumenta, en general, la resistencia del diente a la fractura, en realidad, permite que las paredes axiales de la corona rodeen al diente, para proporcionar retención y estabilización para la restauración, y reduce las fuerzas de tensión en el nivel cervical (Barkhodar, 1989; Cathro, 1996; Sorensen, 1990).

En los dientes endodonciados o no vitales pueden producirse varios cambios estéticos, que suelen ser observaciones clínicas frecuentes, como el cambio de color y el oscurecimiento.

EVALUACIÓN DE FACTORES CLÍNICOS PARA LA RESTAURACIÓN DEL DIENTE ENDODÓNTICAMENTE TRATADO

Trabajo Final para optar al Título de Especialista en Endodoncia – Od. Virginia Conte

Además, la aplicación de técnicas endodónticas inadecuadas también puede contribuir a los cambios de coloración, como la limpieza y conformación incorrecta del diente que deja un tejido necrótico en los cuernos pulpaes. Por otra parte, los materiales de obturación del conducto radicular, como la gutapercha y algunos cementos de obturación, que quedan retenidos en la cámara pulpar (sobre todo en los elementos anteriores) pueden empeorar el aspecto estético.

El tratamiento endodóntico y la posterior restauración de los dientes en la zona estética requieren un control minucioso de procedimientos y materiales para mantener un aspecto translúcido y natural, teniendo en cuenta los materiales a utilizar, el tejido gingival del paciente (el biotipo fino se considera un factor negativo en el pronóstico de las restauraciones), las técnicas a emplear y la dinámica estomatognática del paciente.

Como se ha indicado anteriormente, el tratamiento endodóntico, sobre todo las preparaciones excesivas de los accesos, pueden desembocar en una pérdida significativa y el debilitamiento de la estructura del diente. La parte de esta estructura que se pierde durante el tratamiento endodóntico aumenta el riesgo de fractura de la corona, y los mecanismos de fatiga influyen en la fractura radicular con el paso del tiempo. Las restauraciones de los dientes endodonciados tienen como objetivo proteger el diente remanente frente a la fractura, prevenir la reinfección del sistema de conductos radiculares, y reemplazar la estructura perdida del diente.

Dependiendo de la cantidad de tejido que haya que reemplazar, las restauraciones de los dientes endodonciados se basarán en diferentes materiales y procedimientos clínicos.

La selección del material y las técnicas más apropiadas para las restauraciones dependen de la cantidad de remanente de la estructura dental. Este aspecto es mucho más relevante para el pronóstico a largo plazo de los dientes endodonciados que cualquiera de las propiedades de los materiales utilizados en el poste, el muñón o la corona (Al - Wahadni; Gutteridge, 2002).

Aunque se utilizan muchas técnicas y materiales distintos para fabricar una restauración, no existe una combinación de materiales que pueda reemplazar la

EVALUACIÓN DE FACTORES CLÍNICOS PARA LA RESTAURACIÓN DEL DIENTE ENDODÓNTICAMENTE TRATADO

Trabajo Final para optar al Título de Especialista en Endodoncia – Od. Virginia Conte

estructura dental. Como regla general, cuanto más estructura remanente del diente se tenga, mejor será el pronóstico a largo plazo de la restauración.

Para tener éxito, la corona y la preparación de la corona deben cumplir ciertos requisitos como tener las paredes axiales de la cavidad paralelas, la altura de la pared axial de dentina (férula) debe ser al menos de 2 o 3 mm, la restauración debe rodear el diente por completo, el margen debe estar en la estructura sólida del diente, y la corona y la preparación de la corona no deben invadir los ejes y sistemas de inserción (Libman; Nicholis, 1995; Wu *et al.*, 1998).

La anatomía de la raíz también influye significativamente en la colocación y la selección de los materiales. La curvatura de la raíz, sus bifurcaciones, las depresiones producidas durante el desarrollo y las concavidades que se observan en su superficie externa, que se reproducen en el interior del conducto radicular. Dentro de la misma raíz, la forma del conducto variará entre la zona cervical y el foramen. Por otra parte, cuando se elimina dentina radicular para colocar un poste de un diámetro grande, se debilita el diente. Por lo tanto, la conservación de la estructura de la raíz también es un principio rector para la decisión de utilizar un poste, de su elección y de la preparación del espacio necesario. Por este motivo, no todos los dientes endodonciados necesitan un poste y, en consecuencia, se encuentran en desarrollo métodos más conservadores que no se basan en el empleo de estos (Grandini *et al.*, 2005 a).

En presencia de una cantidad suficiente de tejido en la periferia de un diente preparado, está indicada la restauración directa de la base de la cavidad. En la técnica directa, el poste prefabricado se cementa dentro del conducto radicular y el muñón se construye directamente sobre el diente preparado. En las demás situaciones clínicas pueden estar indicados un poste y un muñón indirectos fabricados a medida.

Los postes deben proporcionar las siguientes características clínicas para no tener un efecto desfavorable en el elemento endodonciado a restaurar, como brindar una protección máxima de la raíz frente a la fractura, tener una retención máxima dentro de la raíz y capacidad de recuperación elástica, retención máxima del muñón y la corona, protección máxima del sellado marginal de la corona frente a la filtración coronal, estética agradable cuando lo requiera, elevada visibilidad radiográfica, y ser biocompatible.

EVALUACIÓN DE FACTORES CLÍNICOS PARA LA RESTAURACIÓN DEL DIENTE ENDODÓNTICAMENTE TRATADO

Trabajo Final para optar al Título de Especialista en Endodoncia – Od. Virginia Conte

Desde el punto de vista mecánico, el poste endodóntico no debe romperse, no debe romper la raíz y no debe distorsionarse ni permitir el movimiento del muñón y la corona. Un poste ideal debe ofrecer una combinación óptima de elasticidad, rigidez, flexibilidad y fuerza (Martinez-Insua *et al.*, 1998; Ottl *et al.*, 2002; Rosentritt *et al.*, 2000 a).

La fuerza que procede de un poste rígido se transmite hacia la raíz, al lado del vértice del poste. Al intentar reforzar una raíz débil añadiendo un poste rígido se puede debilitar aún más y favorecer el efecto contrario del deseado. La concentración de la tensión en el complejo poste/raíz provoca un proceso autodestructivo que crea fisuras y fracturas.

Las raíces también se flexionan bajo una fuerza, en función del módulo de elasticidad de la dentina y del diámetro de la raíz. La dentina es relativamente flexible y los postes pueden ser flexibles o rígidos. Aunque ningún material pueda comportarse exactamente igual que la dentina, un poste que tenga un comportamiento funcional similar al de la dentina es beneficioso cuando el poste debe estar en contacto con ella. Los postes se han desarrollado con módulos de elasticidad más cercanos a la dentina que el que presentan los postes de metal tradicionales, pero su tamaño es mucho más estrecho que el de las raíces y la flexión actual de un poste dentro de la dentina depende del módulo de elasticidad y del diámetro.

En resumen, un poste ideal debería ser lo suficientemente elástico para amortiguar el impacto mediante el estiramiento elástico, con lo que se reduciría la tensión sobre la raíz. Después, recuperaría su forma normal sin deformaciones permanentes. Al mismo tiempo, este poste ideal sería suficiente rígido para no deformarse, quedar doblado permanentemente o fracasar estructuralmente cuando esté bajo las fuerzas de la masticación. Por último, el poste perfecto debería combinar el nivel ideal de flexibilidad y fuerza en una estructura de un diámetro pequeño, que depende de la morfología del conducto radicular. Los sistemas actuales de postes están diseñados para proporcionar la mejor relación entre las propiedades deseadas y las limitaciones propias de los materiales disponibles.

Las estructuras sometidas a fuerzas bajas, pero repetidas, parecen fracturarse bruscamente, sin motivos evidentes. Este fenómeno, que también se denomina fractura

EVALUACIÓN DE FACTORES CLÍNICOS PARA LA RESTAURACIÓN DEL DIENTE ENDODÓNTICAMENTE TRATADO

Trabajo Final para optar al Título de Especialista en Endodoncia – Od. Virginia Conte

por fatiga, se produce cuando el material o un tejido están sometidos a una carga cíclica. La fatiga se puede caracterizar como un fenómeno de fracaso progresivo que se desarrolla desde la aparición y propagación de las fisuras; muchas de las fracturas de los dientes o materiales que se observan en la boca están relacionadas con la fatiga. Como los dientes se encuentran sometidos a ciclos fluctuantes de carga y descarga durante la masticación, se puede producir la fractura por fatiga de la dentina, los postes, los muñones, los márgenes de la corona o los elementos de unión (Scotti *et al.*, 2002). La carga mecánica favorecerá la propagación de las microfisuras, que evolucionará desde la región coronal a la apical del diente.

La fatiga puede hacer que los postes endodónticos se doblen permanentemente o se rompan, o incluso se puede desintegrar el complejo de fibras-matriz, en particular en los dientes que tienen una estructura mínima de diente remanente.

El fracaso por fatiga de los dientes no vitales restaurados con un poste es más destructivo, ya que puede provocar la fractura completa de la raíz. El poste situado en la dentina radicular funcionará físicamente igual que cualquier otra varilla estructural anclada en otro material, lo que significa que las fuerzas aplicadas en el poste se transmiten hacia la dentina radicular con unos patrones característicos que dependen del módulo de elasticidad del poste y de la dentina. Si el poste tiene un módulo mayor que la dentina, la concentración de las tensiones será adyacente a la parte apical del poste (**Fig. 1A**). Así sucede en los casos clínicos cuando la fractura de la raíz tiene lugar en el vértice de un poste rígido.

Cuando la rigidez del poste endodóntico es similar a la de la dentina, las fuerzas no se concentran en la dentina adyacente al vértice del poste, sino que se disipan en la zona coronal y en la dentina radicular (**Fig. 1B**). Un poste elástico también puede prevenir un estallido brusco mediante un estiramiento elástico, que reduce las fuerzas transitorias contra el diente, pero el poste que es demasiado elástico se vuelve demasiado flexible para retener un muñón y una corona cuando el diente no puede hacerlo por sí solo. Un poste elástico que se sobrecarga fracasa con una fuerza menor que un poste más rígido, lo que limita la cantidad de la elasticidad que puede conferirse al poste.

EVALUACIÓN DE FACTORES CLÍNICOS PARA LA RESTAURACIÓN DEL DIENTE ENDODÓNTICAMENTE TRATADO

Trabajo Final para optar al Título de Especialista en Endodoncia – Od. Virginia Conte

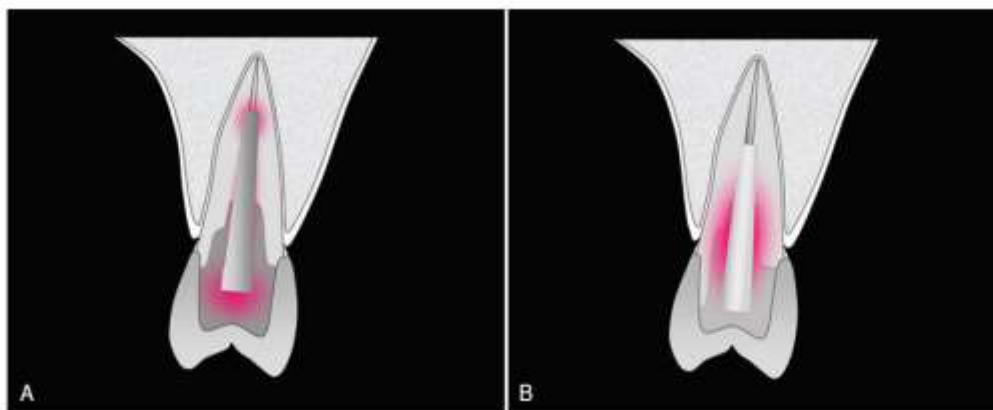


Fig. 1A. La distribución de las tensiones dentro de un poste metálico y el muñón de la base y la estructura remanente del diente, según estudios *foto elásticos* y de FEM. El poste se cementa y normalmente penetra en la porción apical de la raíz. Las tensiones funcionales se acumulan dentro de la base, rodeando ligeramente el poste y penetrando aún más en el conducto, alrededor de la parte apical del poste; se acumula menos tensión en la zona cervical comparada con la del poste de fibras

Fig. 1B. Esta configuración parece proteger mucho mejor las estructuras corono cervicales, pero cuando fracasa provoca unas fracturas graves de la raíz para las que no existe tratamiento. B, Distribución de las tensiones dentro de la estructura poste de fibra/composite y estructura remanente del diente, según los estudios foto elásticos y de FEM. El poste se dobla hacia las paredes del conducto y penetra en el conducto en una posición no tan apical. Las tensiones funcionales se acumulan sobre todo alrededor del poste en la zona cervical. Esta configuración protege con menos eficiencia a la zona cervical, pero tiende a prevenir las fracturas intratables de la raíz. La presencia de una férula es necesaria. (Adaptado de Dietschi D, Duc O, Krejci I, Sadan A: Biomechanical considerations for the restoration on endodontically treated teeth: a systematic review of the literature -Part 1. Composition and micro- and macrostructure alterations. Quintessence Int 38:733-743, 2007.)

Como norma general, el poste necesita una retención y una resistencia. Mientras que la retención del poste se refiere a la capacidad del poste de resistir las fuerzas verticales, la resistencia alude a la capacidad de la combinación diente/poste de soportar las fuerzas laterales y rotacionales.

Hoy en día, se recomienda dejar de usar los postes metálicos, sobre todo aquellos que se retienen en la dentina mediante el uso de roscas (considerados postes activos), ya que presentan un problema importante como la posibilidad de crear una fractura

EVALUACIÓN DE FACTORES CLÍNICOS PARA LA RESTAURACIÓN DEL DIENTE ENDODÓNTICAMENTE TRATADO

Trabajo Final para optar al Título de Especialista en Endodoncia – Od. Virginia Conte

vertical de la raíz durante su colocación al provocar un efecto de cuña (Ricketts *et al.*, 2005).

Se acepta que los postes de fibra con adhesión a la dentina del conducto radicular mejoran la distribución de las fuerzas aplicadas a lo largo de esta, lo que disminuye el riesgo de fractura de la raíz y contribuye a reforzar la estructura remanente del diente (Boschian *et al.*, 2002; Butz *et al.*, 2001). Un poste de fibras cementado y adhesivo bien adaptado se considera el que tiene máxima capacidad de retención con el menor estrés generado en las paredes del conducto.

Para cementar los postes endodónticos se han utilizado varios materiales, como los cementos tradicionales, los cementos de ionómero de vidrio y los cementos selladores de resina.

Los cementos de fosfato de cinc o de policarboxilato aún se utilizan principalmente para cementar restauraciones y postes metálicos, y consiguen la retención por medios metálicos, sin crear enlaces químicos con el poste o la dentina, aunque la retención de los postes que consiguen en los dientes que conservan una estructura adecuada es clínicamente suficiente.

Los cementos de ionómero de vidrio son una mezcla de partículas de vidrio y poliácidos, pero también se pueden añadir monómeros de resina. Según el contenido de resina, los cementos de ionómero de vidrio se clasifican como cementos de ionómero de vidrio convencionales o modificados con resina. Los cementos de ionómero de vidrio convencionales mecánicamente son más resistentes que los cementos de fosfato de cinc, y sus principales ventajas son su facilidad de manipulación, su fraguado químico y la facilidad de unirse tanto al diente como al poste. Por el contrario, los cementos de ionómero de vidrio modificados con resina no están indicados para cementar postes, ya que su expansión higroscópica podría promover la fractura de la raíz.

En la actualidad se tiende a utilizar cementos adhesivos para los postes endodónticos durante la restauración de los dientes no vitales. El uso de estos cementos selladores se basa en la teoría de que la adhesión de los postes a la dentina en el conducto radicular reforzará el diente y facilitará la retención del poste y la restauración en general (Duncan; Pameijer, 1998). Estos materiales pueden polimerizarse mediante una

EVALUACIÓN DE FACTORES CLÍNICOS PARA LA RESTAURACIÓN DEL DIENTE ENDODÓNTICAMENTE TRATADO

Trabajo Final para optar al Título de Especialista en Endodoncia – Od. Virginia Conte

reacción química, un proceso de fotopolimerización o una combinación de ambos mecanismos. La fotopolimerización de esos materiales basados en resinas es necesaria para aumentar al máximo la resistencia y la rigidez (Bitter *et al.*, 2009).

La mayoría de los cementos requieren un tratamiento previo de la dentina del conducto radicular Sin embargo, la adhesión a la dentina del conducto radicular puede verse afectada cuando se utilizan irrigantes endodónticos como el hipoclorito de sodio, el peróxido de hidrógeno o su combinación (Schwartz, 2006), como también existen trabajos de investigación en donde se indica que la contaminación de las paredes de la dentina con eugenol que se difunde desde los selladores endodónticos, también afecta a la retención de los postes adheridos (Hagge *et al.*, 2002; Tjan; Nemetz, 1992). Por otra parte, es difícil controlar la cantidad de humedad que queda en el conducto radicular después del grabado con ácido, lo que dificulta la impregnación de las fibras de colágeno con los adhesivos de tipo grabado y aclarado. Por este motivo se ha propuesto el empleo de adhesivos autograbadores como alternativa para cementar los postes endodónticos, ya que este tipo de adhesivos se utilizan con la dentina seca y no necesitan aclarar el grabador. Sin embargo, su eficiencia de infiltrar las capas de barro dentinario más espesas, como las producidas durante la preparación del espacio del poste, es aún motivo de controversia (Miyasaka; Nakabayashi, 1999; Watanabe *et al.*, 1994; Monticelli *et al.*, 2008).

Aunque se pueden utilizar cementos selladores de autopolimerización y de fotopolimerización para cementar los postes endodónticos prefabricados, la mayoría de los cementos de resina presentan un proceso de polimerización dual que necesita la exposición de la luz para iniciar la reacción de polimerización. Los cementos de polimerización dual son los preferidos, ya que existen dudas acerca de la calidad del proceso de polimerización en los cementos que utilizan la luz en el proceso, en especial en las zonas de acceso difícil, como la porción apical del conducto radicular. También se ha descrito que las resinas compuestas fotopolimerizables generan más fuerzas de tensión y tienen menor fluidez que las resinas compuestas que utilizan procedimientos de polimerización químicos (Feilzer *et al.*, 1993). Las tensiones de contracción inducidas por la polimerización también dependen de la geometría del espacio del poste y del espesor de la película de resina. En estudios anteriores se ha demostrado

EVALUACIÓN DE FACTORES CLÍNICOS PARA LA RESTAURACIÓN DEL DIENTE ENDODÓNTICAMENTE TRATADO

Trabajo Final para optar al Título de Especialista en Endodoncia – Od. Virginia Conte

que la restricción del flujo de los cementos de resina, como consecuencia de la configuración del conducto radicular, puede incrementar significativamente las tensiones de contracción en la interfaz adhesiva (Feilzer *et al.*, 1987; Tay *et al.*, 2005). En los últimos años se han empleado varias técnicas para medir la adhesión de los cementos selladores de resina a la dentina del conducto radicular, como son las pruebas de extracción (*pull - out*), las pruebas de la fuerza de unión con microtensión y las pruebas de empuje (*push - out*) (Drummond, 2000; Goracci *et al.*, 2004; Bouillaguet *et al.*, 2003). Se acepta que la adhesión de la dentina de la cámara pulpar es más fiable que la unión a la dentina del conducto radicular, en especial a nivel apical (Perdigão *et al.*, 2007). Las menores fuerzas de unión que se registran en el tercio apical del conducto radicular parecen estar relacionadas con el menor número de túbulos dentinarios disponibles para la hibridación de la dentina. Cuando se consigue una adhesión satisfactoria entre los postes reforzados con fibras y la dentina de la raíz, pueden utilizarse postes más cortos, ya que los cementos adhesivos selladores actuales favorecen la retención de los postes en el espacio del conducto radicular (Pontius; Hutter, 2002).

Otro factor que podría influir en el rendimiento de los cementos selladores de resina es el espesor que debe tener la capa de cemento. El cementado de los postes de fibra endodónticos con capas de cemento más gruesas podría ser necesario cuando los postes no encajan perfectamente dentro del conducto. Aunque un pequeño incremento del espesor de la capa de cemento (hasta 150 μm) no afecta significativamente al rendimiento de los cementos adhesivos selladores aplicados en la dentina del conducto radicular, las capas más gruesas pueden tener efectos negativos en la calidad de la unión (Huber *et al.*, 2007; Schmage *et al.*, 2009).

En un estudio reciente se observó que la fuerza de la unión a la dentina radicular podría mejorar mucho si se adoptan procedimientos que compensen las tensiones de polimerización (Bouillaguet *et al.*, 2007). Los procedimientos de adhesión tienen lugar en dos etapas distintas, el paso inicial permite la formación de una película óptima de resina y su polimerización a lo largo de las paredes del conducto radicular, para provocar una hibridación resina - dentina mejor sin las tensiones que crea la introducción del poste; en el segundo paso, se une el poste a la película de resina

EVALUACIÓN DE FACTORES CLÍNICOS PARA LA RESTAURACIÓN DEL DIENTE ENDODÓNTICAMENTE TRATADO

Trabajo Final para optar al Título de Especialista en Endodoncia – Od. Virginia Conte

polimerizada. La disminución de volumen por la polimerización que se produce durante el paso inicial de recubrimiento con el adhesivo reducirá los efectos de las tensiones producidas cuando polimeriza el poste recubierto de resina, con lo que se mantiene la integridad de la unión.

Aunque el rendimiento adhesivo de los cementos selladores de resina es de sobra conocido, en algunas publicaciones indica que los enlaces resina - dentina se degradan con el paso del tiempo (Carrilho *et al.*, 2005; García - Godoy *et al.*, 2007). La pérdida de la fuerza de unión y el sellado se atribuye a la degradación de la capa híbrida creada en la interfaz dentina - adhesivo, como sucede en particular en el caso de los adhesivos de tipo grabado y aclarado, ya que la gelatinización de las fibras de colágeno causadas por los ácidos fosfóricos puede restringir la difusión de la resina dentro de los espacios interfibrilares y dejar sin protección las fibras disponibles para su degradación. Hace poco, también se ha propuesto eliminar los componentes orgánicos de la dentina desmineralizada antes de los procedimientos de adhesión. La utilización de hipoclorito de sodio (NaOCl) diluido al 0,5% después del grabado con ácido o el acondicionamiento de las capas de barro dentinario en la dentina con EDTA (0,1 M; pH 7,4) producen unas uniones resina-dentina más duraderas cuando se utilizan adhesivos de grabado y aclarado de un solo paso (Sauro *et al.*, 2009). En opinión de otros investigadores, el acondicionamiento de la dentina del conducto radicular con un inhibidor de proteasas de amplio espectro como la clorhexidina (solución de digluconato de clorhexidina al 2% en peso) sería útil para conservar la fuerza de unión a la dentina con el tiempo (Carrilho *et al.*, 2007).

Es interesante el hecho de que estos procedimientos de acondicionamiento de la dentina, que pueden mejorar la resistencia de la unión resina - dentina a la degradación química, actúan además como agentes antibacterianos, siendo útil también en el pronóstico del tratamiento endodóntico en el tiempo.

Antes de iniciar el tratamiento endodóntico, es necesario evaluar el diente minuciosamente para garantizar el éxito del tratamiento. Cada diente debe revisarse individualmente y en el contexto de su contribución al plan de tratamiento y rehabilitación bucal general. Esta evaluación debe incluir los aspectos endodónticos,

EVALUACIÓN DE FACTORES CLÍNICOS PARA LA RESTAURACIÓN DEL DIENTE ENDODÓNTICAMENTE TRATADO

Trabajo Final para optar al Título de Especialista en Endodoncia – Od. Virginia Conte

periodontales, biomecánicos y estéticos. La planificación de la restauración de los dientes endodonciados aúna los factores biomecánicos y clínicos mencionados, además de los relacionados con los materiales y procedimientos que van a utilizarse para su resolución. (Radovic *et al.*, 2008).

La exploración preoperatoria para la restauración debería incluir la inspección de la calidad del tratamiento endodóntico existente, en caso de que no lo hayamos realizado nosotros de manera mediata. Las nuevas restauraciones, en particular las complejas, no deben aplicarse sobre dientes con un pronóstico endodóntico cuestionable. Está indicado repetir la endodoncia cuando el diente muestre signos radiográficos de periodontitis apical o síntomas clínicos de inflamación. También sería necesario repetir la endodoncia en los conductos obturados con un cono de plata u otros materiales de obturación inadecuados antes de comenzar la restauración. Como la probabilidad de que el tejido periapical cicatrice después de repetir la endodoncia es razonablemente alta, las posibilidades de retener un diente bien restaurado con una función asintomática en el transcurso del tiempo son excelentes (Orstavik; Pitt Ford, 2008).

El mantenimiento de la salud periodontal también resulta fundamental para el éxito a largo plazo de los dientes endodonciados. Por tanto, las condiciones como un tejido gingival sano, arquitectura ósea y niveles de inserción normales que indiquen buena salud periodontal, y la conservación del espacio biológico y del efecto férula antes y después de las fases de endodoncia y restauración, deben considerarse críticas para el éxito del tratamiento. Si no se cumple una o más de las condiciones mencionadas debido a una enfermedad existente o a defectos estructurales, se puede afectar el éxito del tratamiento o incluso su viabilidad y, a veces, estará indicada la extracción de los dientes debilitados y su sustitución con implantes dentales en lugar del tratamiento convencional.

Todos los procesos que han tenido lugar con anterioridad en el diente, desde la caries o un traumatismo hasta el tratamiento final del conducto radicular, influyen en el estado biomecánico del diente y en la selección de materiales y procedimientos utilizados para las restauraciones.

EVALUACIÓN DE FACTORES CLÍNICOS PARA LA RESTAURACIÓN DEL DIENTE ENDODÓNTICAMENTE TRATADO

Trabajo Final para optar al Título de Especialista en Endodoncia – Od. Virginia Conte

Los factores clínicos que se deben tener en cuenta son la cantidad y calidad de la estructura remanente del diente, la posición anatómica del diente, las fuerzas oclusales del diente, y la necesidad de restaurar el diente. (Hikita *et al.*, 2007).

Los elementos dentarios que cuentan con una estructura remanente mínima tienen un riesgo mayor de presentar complicaciones clínicas como fractura radicular, filtración corono - apical, caries recurrente, desprendimiento o pérdida del muñón o la prótesis, y lesión periodontal por invasión del espacio biológico (Nicolopoulou - Karayianni *et al.*, 1997; Tamse *et al.*, 1999; Vire, 1991).

La cantidad y la calidad del sustrato dentario remanente son los factores más importantes con respecto al pronóstico a largo plazo del diente restaurado, más que cualquiera de las propiedades de los materiales utilizados para la restauración. Hay que tener en cuenta que ningún material para restauración puede realmente sustituir a la dentina o el esmalte y que es necesaria una cantidad mínima de la estructura sana para justificar el mantenimiento del diente y su importancia estratégica para el plan de tratamiento global. La presencia de elementos dentarios adyacentes sanos que puedan usarse como pilares o la opción de los implantes dentales son otros factores que se deben analizar cuando se justifique la restauración de los dientes endodonciados.

Los elementos dentarios están sometidos a fuerzas cíclicas axiales y no axiales. Los dientes y las restauraciones correspondientes deben resistir esas fuerzas para limitar los daños posibles, como desgastes y fracturas. El grado y la dirección de las fuerzas dependen de la localización del diente en la arcada, del esquema oclusal y de la situación del paciente.

Los dientes anteriores, los premolares y, a menudo, el primer molar superior, así como la encía circundante, componen la zona estética de la boca. Los cambios de color o translucidez de la estructura visible del diente, junto con las partes blandas o el biotipo, disminuyen las posibilidades de éxito del tratamiento estético. Las posibles complicaciones estéticas deben estudiarse antes de iniciar el tratamiento endodóntico, ya que todos los dientes situados en la zona estética también requieren un control minucioso de los materiales de obturación endodónticos en el tercio coronal del conducto y en la cámara pulpar para evitar o reducir el riesgo de cambios de coloración. La cuidadosa selección de los materiales utilizados para las restauraciones,

EVALUACIÓN DE FACTORES CLÍNICOS PARA LA RESTAURACIÓN DEL DIENTE ENDODÓNTICAMENTE TRATADO

Trabajo Final para optar al Título de Especialista en Endodoncia – Od. Virginia Conte

la manipulación minuciosa de los tejidos y la oportuna intervención endodóntica son factores importantes que permiten preservar el aspecto natural de los dientes no vitales y las encías.

El poste, el muñón y los cementos selladores o agentes adhesivos utilizados forman la restauración de base que servirá de apoyo para la restauración coronal de los dientes endodonciados. La reciente evolución de las restauraciones ha disminuido la invasividad, con el uso de la adhesión en lugar del anclaje macromecánico y la eliminación de los componentes intrarradiculares en casos seleccionados. Estos conceptos clínicos en evolución proceden tanto de nuestros mejores conocimientos de la biomecánica dental como de los avances producidos en el campo de los materiales para restauración.

Por lo tanto, el objetivo de este trabajo fue evaluar la toma de decisiones con respecto a la planificación del tratamiento de dientes endodónticamente tratados de acuerdo a las opciones de restauración disponibles.

EVALUACIÓN DE FACTORES CLÍNICOS PARA LA RESTAURACIÓN DEL DIENTE ENDODÓNTICAMENTE TRATADO

Trabajo Final para optar al Título de Especialista en Endodoncia – Od. Virginia Conte

CASO CLÍNICO

Paciente femenino de 55 años, que fue derivada a la Carrera de Especialización en Endodoncia de la Facultad de Odontología de la Universidad Nacional de Cuyo, por presencia de una caries macropenetrante debido a la pérdida de su restauración definitiva en el elemento dentario 45, sin manifestar dolor ni molestia a la masticación, frío o calor, dadas las características clínicas y radiográficas del elemento resulta necesario realizar el tratamiento endodóntico de la pieza dentaria para poder restaurarla (**Fig. 2**). El tratamiento endodóntico se realizó con WaveOne® Gold (Dentsply Maillefer, Suiza) para la conformación del conducto radicular, y se obturó con la técnica de condensación lateral, utilizando como cono principal 30 .04 y conos accesorios 25. 04, con un espaciador tipo B. El cemento sellador utilizado fue AH Plus™ (Dentsply, Suiza).

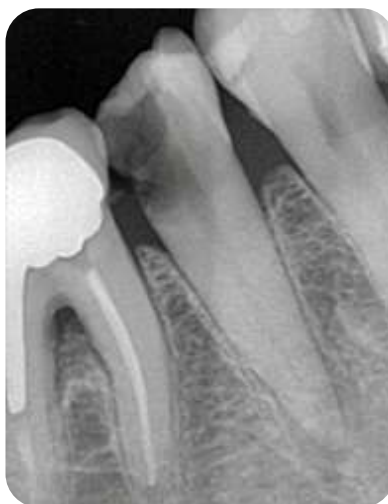

Fig. 2. Radiografía preoperatoria del elemento dentario 45

EVALUACIÓN DE FACTORES CLÍNICOS PARA LA RESTAURACIÓN DEL DIENTE ENDODÓNTICAMENTE TRATADO

Trabajo Final para optar al Título de Especialista en Endodoncia – Od. Virginia Conte

Se confeccionó la historia clínica médica en donde se dejó constancia de que padece Diabetes Mellitus tipo I (insulino dependiente). Bajo el consentimiento informado de la paciente se procede al tratamiento (**Fig. 3 y 4**).

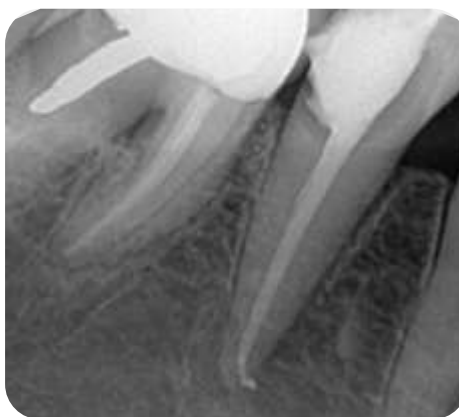


Fig. 3. Radiografía postoperatoria del elemento dentario 45, en donde se observa el tratamiento endodóntico

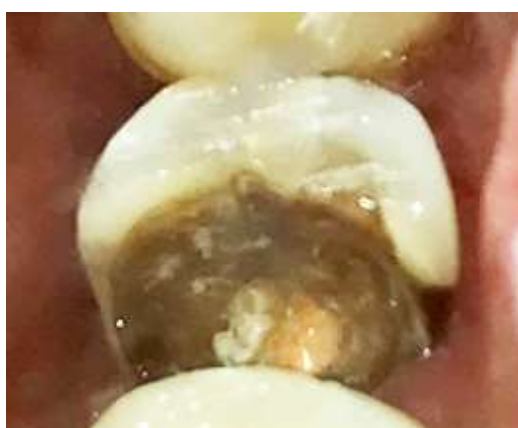

Fig. 4 – Fotografía en donde se observa la cavidad dentaria remanente, posterior al tratamiento endodóntico.

EVALUACIÓN DE FACTORES CLÍNICOS PARA LA RESTAURACIÓN DEL DIENTE ENDODÓNTICAMENTE TRATADO

Trabajo Final para optar al Título de Especialista en Endodoncia – Od. Virginia Conte

Se evaluó el remanente dentario y se decidió realizar un poste de fibra de vidrio y corona cerámica de disilicato de litio.

La eliminación de gutapercha del tercio coronario y medio radicular se llevó a cabo con fresa de Gates Glidden N° 1 y 2, removiendo 8 mm de gutapercha para dar lugar al poste de fibra de vidrio y dejando 4 mm de gutapercha apical (**Fig. 5 y 6**).

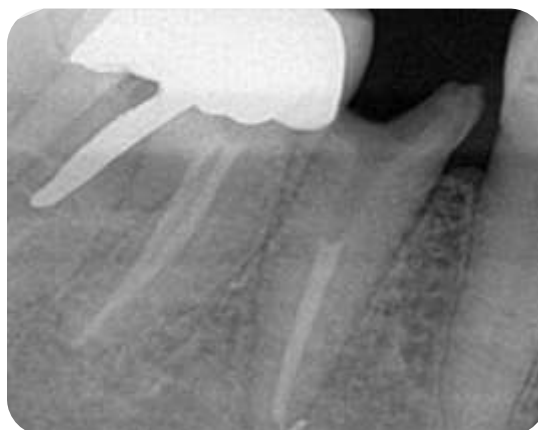

Fig. 5. Control radiográfico de eliminación de gutapercha para cementación del poste.

EVALUACIÓN DE FACTORES CLÍNICOS PARA LA RESTAURACIÓN DEL DIENTE ENDODÓNTICAMENTE TRATADO

Trabajo Final para optar al Título de Especialista en Endodoncia – Od. Virginia Conte

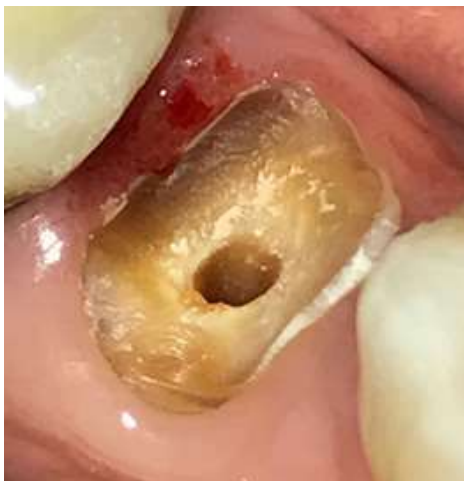

Fig. 6. Imagen del remanente dentario, con su preparación para perno.

El poste seleccionado fue Reforpost[®], perno de fibra de vidrio N° 2 (Angelus, Brasil) (**Fig. 7**), el cual fue grabado con ácido fluorhídrico al 10% (Maquira, Brasil) durante 10 segundos, y silanizado con SILANO (Maquira, Brasil) durante 1 minuto.



Fig. 7. Reforpost[®], Angelus (Brasil). Imagen tomada de <https://angelus.ind.br>

EVALUACIÓN DE FACTORES CLÍNICOS PARA LA RESTAURACIÓN DEL DIENTE ENDODÓNTICAMENTE TRATADO

Trabajo Final para optar al Título de Especialista en Endodoncia – Od. Virginia Conte

Para cementar el perno se utilizó un cemento de ionómero de vidrio, Meron (VOCO, Alemania); y para confeccionar el muñón se utilizó Rebilda® DC (VOCO, Alemania) (**Fig. 8**).

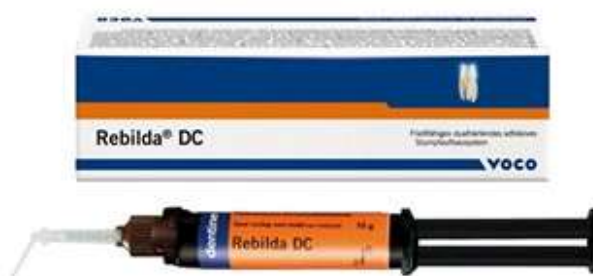

Fig. 8. Rebilda® DC, VOCO (Alemania)
Imagen tomada de <https://www.voco.dental/>

El tallado del remanente dentario se realizó con piedra diamantada troncocónica (Jota. Suiza).

Previo a la toma de impresiones para la confección de la corona, se realizó el control radiográfico del poste ya cementado (**Fig. 9**) y clínico del tallado del muñón (**Fig. 10 y 11**), para corroborar que los espesores fueron los correctos.

EVALUACIÓN DE FACTORES CLÍNICOS PARA LA RESTAURACIÓN DEL DIENTE ENDODÓNTICAMENTE TRATADO

Trabajo Final para optar al Título de Especialista en Endodoncia – Od. Virginia Conte

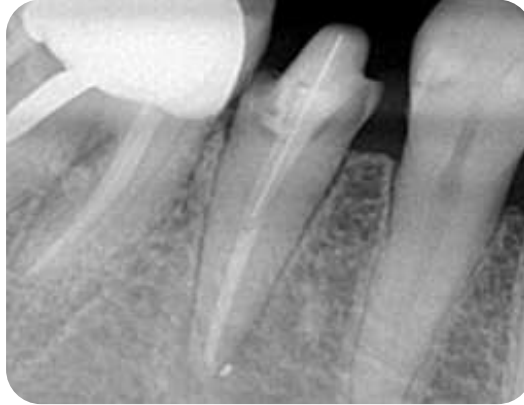


Fig. 9. Control radiográfico del poste de fibra de vidrio cementado.

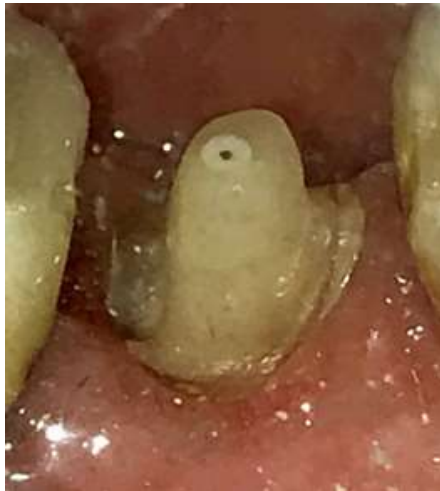

Fig. 10. Imagen del control clínico del tallado del muñón dentario desde su cara vestibular.

EVALUACIÓN DE FACTORES CLÍNICOS PARA LA RESTAURACIÓN DEL DIENTE ENDODÓNTICAMENTE TRATADO

Trabajo Final para optar al Título de Especialista en Endodoncia – Od. Virginia Conte

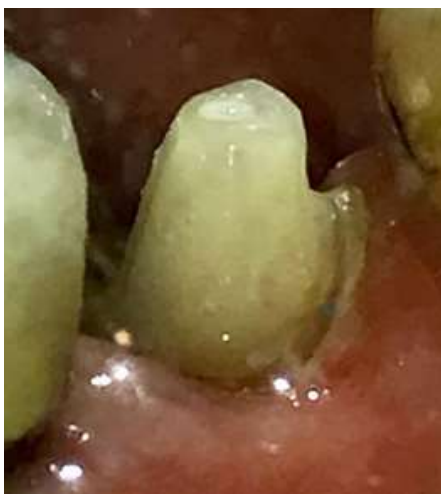

Fig. 11. Imagen del control clínico del tallado del muñón dentario desde su cara lingual.

La corona fue realizada con técnica CAD CAM y cementa con Rebuilda[®] DC (VOCO, Alemania), el cual es un cemento de curado dual, que nos permite una fijación más segura de la corona definitiva y mejora el sellado marginal, evitando futuras filtraciones.

Una vez concluido el tratamiento, se realizó fotografía y radiografía final (**Fig. 12 y 13**).

**EVALUACIÓN DE FACTORES CLÍNICOS PARA LA RESTAURACIÓN DEL DIENTE
ENDODÓNTICAMENTE TRATADO**

Trabajo Final para optar al Título de Especialista en Endodoncia – Od. Virginia Conte

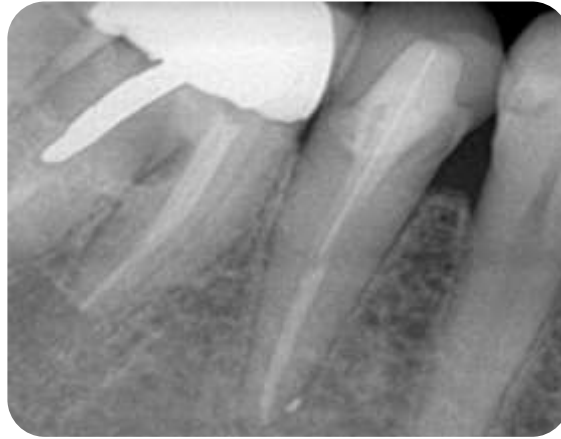

Fig. 12. Radiografía final en donde se observa el poste de fibra de vidrio y la corona definitiva de Disilicato de Litio.

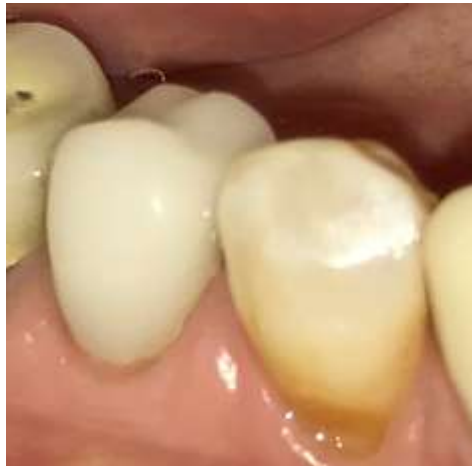

Fig. 11. Imagen en donde se observa la corona de Feldespato con técnica CAD CAM.

EVALUACIÓN DE FACTORES CLÍNICOS PARA LA RESTAURACIÓN DEL DIENTE ENDODÓNTICAMENTE TRATADO

Trabajo Final para optar al Título de Especialista en Endodoncia – Od. Virginia Conte

DISCUSIÓN

Al momento de realizar el tratamiento endodóntico, el clínico tiene varias oportunidades para evitar la filtración coronal durante la planificación del tratamiento y por ende, el fracaso de la endodoncia, empezando por una correcta preparación dental pre endodóntica que incluye la eliminación completa de la caries y las restauraciones defectuosas, el establecimiento de márgenes dentales intactos por encima de los tejidos gingivales, y la observación de las fisuras o fracturas que pueden existir en la estructura dental.

Una vez realizado el tratamiento endodóntico, existen ciertos principios básicos al momento de restaurar el diente endodonciado para lograr un mayor nivel de éxito en los tratamientos como, por ejemplo, los elementos dentarios posteriores deben recibir restauraciones adhesivas y con recubrimiento cuspidé, ya que de lo contrario obtendremos una resistencia a la fractura de corto plazo. Los dientes anteriores con pérdida mínima de la estructura dental pueden restaurarse conservadoramente con restauraciones adhesivas y mínimamente invasivas. Mientras mayor sea la preservación de la estructura dental coronaria y radicular, mejor será el pronóstico del tratamiento.

El elemento dentario descrito en el caso clínico presentaba un remanente dentario escaso, que se encontraba a 2 milímetros sobre el margen gingival dejando expuesto de esta manera que no es un elemento dentario con condiciones estructurales favorables para realizar una restauración adhesiva mínimamente invasiva, por lo que los procedimientos realizados contemplaron las técnicas y materiales ideales, según la bibliografía expuesta, para evitar el fracaso endodóntico y restaurador coronario a corto plazo, conllevando por ejemplo a un escenario probable como la fractura coronaria y/o radicular del elemento dentario en cuestión, entre otras posibles complicaciones.

Cuando no es posible llevar a cabo una restauración inmediata, debemos colocar barreras en las entradas de los conductos para ayudar a proteger el sistema de conductos radiculares de la contaminación bacteriana y salival. Los materiales adheridos como el composite o los cementos de ionómero de vidrio son un excelente

EVALUACIÓN DE FACTORES CLÍNICOS PARA LA RESTAURACIÓN DEL DIENTE ENDODÓNTICAMENTE TRATADO

Trabajo Final para optar al Título de Especialista en Endodoncia – Od. Virginia Conte

elección para una obturación provisoria hasta lograr la rehabilitación que corresponda. También se pueden usar materiales provisionales más tradicionales como IRM o Cavit a modo de base de restauración; sin embargo, el profesional debe tener en cuenta que estos materiales no protegen al diente de la fractura.

La colocación de un poste endodóntico crea una estructura restaurada de forma no natural, ya que el espacio del conducto radicular está lleno de un material que es diferente a la pulpa dental con respecto a la rigidez, y el estrés provocado por la biomecánica del sistema estomatognático es más uniforme en un diente sano (Assif; Gorfil, 1994). Sin embargo, las diferencias fisiológicas entre el cemento, los postes y el esmalte hacen que el estrés producido se concentre en la región cervical, debido a la falta de homogeneidad de los materiales que hace que la distribución de las fuerzas se concentren en diferentes zonas, como sucede distinto en los postes metálicos (Lanza *et al.*, 2005). En consecuencia, la interfaz de los materiales con un módulo elástico diferente representa el punto más débil de un sistema restaurador (Spazzin *et al.*, 2009; Zarone *et al.*, 2006; Ausiello *et al.*, 1997).

Los pernos de fibra se comportan como excelentes anclajes intraradiculares para un tratamiento que persiga ante todos, buenos resultados estéticos, mecánicos y técnico-clínicos. No obstante, el clínico deberá seleccionar adecuadamente el perno de fibra dependiendo del caso clínico a resolver, en virtud de sus propiedades mecánicas, como la resistencia a la flexión y a la fatiga, en especial cuando el remanente del tejido coronario es escaso.

En el caso clínico descrito en este trabajo se decidió utilizar un perno de fibra de vidrio, ya que al presentar el conducto radicular una anatomía oval, nos permitió realizar un tratamiento más anatómico, logrando mayor fricción y un módulo elástico más similar al del elemento dentario respetando su anatomía y de esta forma preservar la mayor cantidad posible de nuestro remanente dentario, que como mencionamos anteriormente, era escaso y se encontraba disminuído en sus propiedades estructurales biológicas y mecánicas.

Los resultados en el estudio realizado por Torres-Sánchez *et al.*, 2013, indicaron un mejor comportamiento mecánico de los dientes restaurados con postes de fibra de vidrio cementados con cemento de ionómero de vidrio modificado con resina, que con

EVALUACIÓN DE FACTORES CLÍNICOS PARA LA RESTAURACIÓN DEL DIENTE ENDODÓNTICAMENTE TRATADO

Trabajo Final para optar al Título de Especialista en Endodoncia – Od. Virginia Conte

cementos de resina de polimerización dual y autopolimerización, siempre manteniendo un mínimo de 2 mm de estructura dental restante para todos los dientes. Este tratamiento representa una alternativa adecuada que reemplaza a los postes metálicos, ya que se ha demostrado que postes de fibra tienen una mejora importante, al tener un mayor módulo de elasticidad que los postes metálicos.

La interfaz creada entre el poste de fibra y el cemento de ionómero refozado con resina demuestra una mejor adhesión que los cementos de ionómero convencionales (Farah *et al.*, 1998). Esto es debido a una química similar (componentes resinosos en común) que permiten una unión firme entre ambos, ya que ambos materiales polimerizan por un sistema iniciador basado en radicales libres que provee ese potencial de unión química (Chandak *et al.*, 2012).

La interfaz creada entre el agente cementante a base de ionómero reforzado con resina y la dentina radicular es bastante adecuada, ya que se une química y mecánicamente a la estructura dentaria y todo tipo de muñones dando muy buenos valores de adhesión (Pameijer, 2012), superiores a los de los ionómeros convencionales a la vez que manteniendo las propiedades favorables de éstos, es decir, liberación sostenida de flúor, biocompatibilidad con tejidos duros y blandos y bajo coeficiente térmico.

Con respecto al agente cementante, tanto los postes de fibra como los postes metálicos con cemento de ionómero vítreo modificado con resina mostraron una mejoría en la resistencia a la fractura que aquellos postes cementados con cemento resinoso de polimerización dual y cemento de resina autopolimerizable activado químicamente. Esto puede deberse a la unión química entre el tejido dental y el cemento de ionómero vítreo modificado con resina, lo que podría generar un refuerzo adicional contra las fuerzas continuas. El segundo mejor cemento de resina fue el cemento de resina autopolimerizable activado químicamente, un hallazgo consistente con el estudio realizado por Attar *et al.*, 2003, quienes informaron que cemento de resina autopolimerizable activado químicamente tenía una mayor resistencia a la flexión que cemento resinoso de polimerización dual. Según los autores, la luz de la unidad de polimerización podría no alcanzar completamente estos cementos y, por lo tanto, no se lograrían su polimerización completa, lo que causaría una mayor conversión de

EVALUACIÓN DE FACTORES CLÍNICOS PARA LA RESTAURACIÓN DEL DIENTE ENDODÓNTICAMENTE TRATADO

Trabajo Final para optar al Título de Especialista en Endodoncia – Od. Virginia Conte

radicales en el cemento de resina autopolimerizable activado químicamente que en el cemento resinoso de polimerización dual.

La colocación del perno de fibra en nuestro caso clínico se utilizó como medio de cementación el cemento a base de ionómero vítreo Meron (VOCO, Alemania), el cual es compatible con la permeabilidad que presenta la dentina y que además nos aporta beneficios como la liberación de flúor, biocompatibilidad, baja solubilidad, baja acidez y simple de usar, como es un cemento de ionómero de vidrio, en coincidencia con los autores consultados. (Pameijer, 2012; Attar *et al.*, 2003).

EVALUACIÓN DE FACTORES CLÍNICOS PARA LA RESTAURACIÓN DEL DIENTE ENDODÓNTICAMENTE TRATADO

Trabajo Final para optar al Título de Especialista en Endodoncia – Od. Virginia Conte

CONCLUSIÓN

Los dientes tratados endodónticamente representan una situación singular, debido a las alteraciones cualitativas y cuantitativas concomitantes del sustrato dental. La evidencia científica indica que el éxito del tratamiento se basa en un sellado coronal efectivo que evitará la reinfección del conducto y una restauración adecuada que resistirá las tensiones funcionales aplicadas al resto de la estructura dental, y en la sumatoria de decisiones tomadas por el clínico en base a sus conocimientos y manejo de las diferentes técnicas de tratamientos, como así también en la disponibilidad de materiales, tiempo y recursos que posea, que aunque no sean los ideales, creo indispensable que lejos de ser una debilidad la falta de los mismos, nos obliga a ser innovadores, creativos y recursivos para lograr el bienestar de nuestros pacientes y el éxito de nuestros tratamientos en el mayor plazo posible.

EVALUACIÓN DE FACTORES CLÍNICOS PARA LA RESTAURACIÓN DEL DIENTE ENDODÓNTICAMENTE TRATADO

Trabajo Final para optar al Título de Especialista en Endodoncia – Od. Virginia Conte

BIBLIOGRAFÍA

Akgungor G, Sen D, Aydin M: Influence of different surface treatments on the short-term bond strength and durability between a zirconia post and a composite resin core material, *J Prosthet Dent* 99:388, 2008.

Al-Wahadni A, Gutteridge DL: An in vitro investigation into the effects of retained coronal dentine on the strength of a tooth restored with a cemented post and partial core restoration, *Int Endod J* 35:913, 2002.

Assif D, Gorfil C: Biomechanical considerations in restoring endodontically treated teeth, *J Prosthet Dent* 71:565-7, 1994.

Ausiello P, Gee AJ, Rengo S, Davidson CL: Fracture resistance of endodontically treated premolars adhesively restored, *Am J Dent* 10:237-41, 1997.

Balbosh A, Kern M: Effect of surface treatment on retention of glass-fiber endodontic posts, *J Prosthet Dent* 95:218, 2006.

Barkhodar RA, Radke R, Abbasi J: Effect of metal collars on resistance of endodontically treated teeth to root fracture, *J Prosthet Dent* 61:676, 1989.

Belli S, Zhang Y, Pereira PN, *et al.*: Regional bond strengths of adhesive resins to pulp chamber dentin, *J Endod* 27:527, 2001.

Bitter K, Paris S, Mueller J, *et al.*: Correlation of scanning electron and confocal laser scanning microscopic analyses for visualization of dentin/adhesive interfaces in the root canal, *J Adhes Dent* 11:7, 2009.

Blatz MB, Sadan A, Kern M: Resin-ceramic bonding: a review of the literature, *J Prosthet Dent* 89:268, 2003.

Boschian Pest L, Cavalli G, *et al.*: Adhesive post-endodontic restorations with fiber posts: push-out test and SEM observations, *Dent Mater* 18:596, 2002.

Bouillaguet S, Bertossa B, Krejci I, *et al.*: Alternative adhesive strategies to optimize bonding to radicular dentin, *J Endod* 33:1227, 2007.

Bouillaguet S, Troesch S, Wataha JC, *et al.*: Microtensile bond strength between adhesive cements and root canal dentin, *Dent Mater* 19:199, 2003.

Bowen RL, Rodriguez MS: Tensile strength and modulus of elasticity of tooth structure and several restorative materials, *J Am Dent Assoc* 64:378, 1962.

EVALUACIÓN DE FACTORES CLÍNICOS PARA LA RESTAURACIÓN DEL DIENTE ENDODÓNTICAMENTE TRATADO

Trabajo Final para optar al Título de Especialista en Endodoncia – Od. Virginia Conte

- Breschi L, Mazzoni A, Ruggeri A, *et al.*: Dental adhesion review: aging and stability of the bonded interface, *Dent Mater* 24:90, 2008.
- Butz F, Lennon AM, Heydecke G, Strub JR: Survival rate and fracture strength of endodontically treated maxillary incisors with moderate defects restored with different post-and-core systems: an in vitro study, *Int J Prosthodont* 14:58, 2001.
- Carrigan PG, Morse DR, Furst L, Sinai JH: A scanning electron microscopic evaluation of human dentinal tubules according to age and location, *J Endod* 10:359, 1984.
- Carrilho MR, Carvalho RM, de Goes MF, *et al.*: Chlorhexidine preserves dentin bond in vitro, *J Dent Res* 86:90, 2007.
- Carrilho MR, Tay FR, Pashley DH, *et al.*: Mechanical stability of resin-dentin bond components, *Dent Mater* 21:232, 2005.
- Cathro PR, Chandler NP, Hood JA: Impact resistance of crowned endodontically treated central incisors with internal composite cores, *Endod Dent Traumatol* 12:124, 1996.
- Chandak MG, Pattanaik N, Das A: Comparative study to evaluate shear bond strength of RMGIC to composite resin using different adhesive systems, *Contemp Clin Dent* 3(3):252-55, 2012.
- Christensen G: Core buildup and adhesive incompatibility, *Clin Res Assoc Newsl* 24:6, 2000.
- Cohen BI, Pagnillo MK, Newman I, *et al.*: Retention of a core material supported by three post head designs, *J Prosthet Dent* 83:624, 2000.
- Craig RG, Peyton FA: Elastic and mechanical properties of human dentin, *J Dent Res* 52:710, 1958.
- Cruz- Filho AM, Souza-Neto MD, Saquy PC, Pecora JD: Evaluation of the effect of EDTAC, CDTA and EGTA on radicular dentin microhardness, *J Endod* 27:183, 2001.
- D’Arcangelo C, D’Amario M, Vadini M, *et al.*: Influence of surface treatments on the flexural properties of fiber posts, *J Endod* 33:864, 2007.
- Dietschi D, Ardu S, Rossier-Gerber A, Krejci I: Adaptation of adhesive post and cores to dentin after in vitro occlusal loading: evaluation of post material influence, *J Adhes Dent* 8:409, 2006.
- Dietschi D, Duc O, Krejci I, Sadan A: Biomechanical considerations for the restoration of endodontically treated teeth: a systematic review of the literature, Part II – Evaluation of fatigue behavior, interfaces and in vivo studies, *Quintessence Int* 39:117, 2008.
- Dietschi D, Romelli M, Goretti A: Adaptation of adhesive posts and cores to dentin after fatigue testing, *Int J Prosthodont* 10:498, 1997.

EVALUACIÓN DE FACTORES CLÍNICOS PARA LA RESTAURACIÓN DEL DIENTE ENDODÓNTICAMENTE TRATADO

Trabajo Final para optar al Título de Especialista en Endodoncia – Od. Virginia Conte

- Douglas WH: Methods to improve fracture resistance of teeth. In Vanherle G, Smith DC, editors: In Proceedings of the international symposium on posterior composite resin dental restorative materials, Utrecht, Netherlands, 1985, Peter Szulc, pp 433.
- Drummond JL: In vitro evaluation of endodontic posts, *Am J Dent* 13:5B, 2000.
- Duncan JP, Pameijer CH: Retention of parallel-sided titanium posts cemented with six luting agents: an in vitro study, *J Prosthet Dent* 80:423, 1998.
- Duret B, Reynaud M, Duret F: New concept of coronoradicular reconstruction: the Composipost (1), *Chir Dent Fr* 542:69, 1990.
- Duret B, Reynaud M, Duret F: Un nouveau concept de reconstitution corono-radicaire: le composipost (1), *Chir Dent Fr* 540:131, 1990.
- Farah CS, Orton VG, Collard SM: Shear bond strength of chemical and light cured glass ionomer cements bonded to resin, *Aust Dent J* 43:81-86, 1998.
- Feilzer A, De Gee AJ, Davidson CL: Setting stress in composite resin in relation to configuration of the restoration, *J Dent Res* 66:1636, 1987.
- Feilzer A, De Gee AJ, Davidson CL: Setting stresses in composite for two different curing modes, *Dent Mater* 9:2, 1993.
- Fusayama T., Maeda T.: Effect of pulpectomy on dentin Hardness, *J Dent Res*, 1969, 48 (3): 452-460.
- García-Godoy F, Tay FR, Pashley DH, *et al.*: Degradation of resin-bonded human dentin after 3 years of storage, *Am J Dent* 20:109, 2007.
- Goracci C, Tavares AU, Fabianelli A, *et al.*: The adhesion between fiber posts and root canal walls: comparison between microtensile and push-out bond strength measurements, *Eur J Oral Sci* 112:353, 2004.
- Grandini S, Goracci C, Monticelli F, *et al.*: SEM evaluation of the cement layer thickness after luting two different posts, *J Adhes Dent* 7:235, 2005.
- Grandini S, Goracci C, Monticelli F, *et al.*: Fatigue resistance and structural characteristics of fiber posts: three-point bending test and SEM evaluation, *Dent Mater* 21:75, 2005.
- Grigoratos D, Knowles J, Ng YL, Gulabivala K: Effect of exposing dentin to sodium hypochlorite on its flexural strength and elasticity modulus, *Int J Endod J* 34:113, 2001.
- Gutmann JL: The dentin root complex: anatomic and biologic considerations in restoring endodontically treated teeth, *J Prosthet Dent* 67:458, 1992.

EVALUACIÓN DE FACTORES CLÍNICOS PARA LA RESTAURACIÓN DEL DIENTE ENDODÓNTICAMENTE TRATADO

Trabajo Final para optar al Título de Especialista en Endodoncia – Od. Virginia Conte

- Hagge MS, Wong RD, Lindemuth JS: Retention strengths of five luting cements on prefabricated dowels after root canal obturation with a zinc oxide/eugenol sealer: 1, Dowel space preparation/cementation at one week after obturation, *Prosthodont* 11:168, 2002.
- Hawkins CL, Davies MJ: Hypochlorite-induced damage to proteins: formation of nitrogen-centered radicals from lysine residues and their role in protein fragmentation, *Biochem J* 332:617, 1998.
- Herr P, Ciucchi B, Holz J: Méthode de positionnement de répliques destinée au contrôle clinique des matériaux d'obturation, *J Biol Buccale* 9:17, 1981.
- Helfer AR, Melnick S, Schilder H: Determination of the moisture content of vital and pulpless teeth, *Oral Surg Oral Med Oral Pathol* 34:661, 1972.
- Hikita K, Van Meerbeek B, De Munck J, *et al.*: Bonding effectiveness of adhesive luting agents to enamel and dentin, *Dent Mater* 23:71, 2007.
- Hood JAA: Methods to improve fracture resistance of teeth. In Vanherle G, Smith DC, editors: *In Proceedings of the international symposium on posterior composite resin dental restorative materials*, Utrecht, Netherlands, 1985, Peter Szulc, pp 443.
- Huang TJ, Schilder H, Nathanson D: Effect of moisture content and endodontic treatment on some mechanical properties of human dentin, *J Endod* 18:209, 1992.
- Huber L, Cattani-Lorente M, Shaw L, *et al.*: Push-out bond strengths of endodontic posts bonded with different resin-based luting cements, *Am J Dent* 20:167, 2007.
- Hulsmann M, Heckendorf M, Shafers F: Comparative in-vitro evaluation of three chelators pastes, *Int Endod J* 35:668, 2002.
- Hulsmann M, Heckendorff M, Lennon A: Chelating agents in root canal treatment: mode of action and indications for their use, *Int Endod J* 36:810, 2003.
- Isidor F, Brøndum K, Ravnholt G: The influence of post length and crown ferrule length on the resistance to cyclic loading of bovine teeth with prefabricated titanium posts, *Int J Prosthodont* 12:78, 1999.
- Kawasaki K, Ruben J, Stokroos I, *et al.*: The remineralization of EDTA-treated human dentin, *Caries Res* 33:275, 1999.
- Khera SC, Goel VK, Chen RCS, Gurusami SA: Parameters of MOD cavity preparations: a 3D FEM study, *Oper Dent* 16:42, 1991.
- Kinney JH, Balooch M, Marshall SJ, *et al.*: Atomic force microscope measurements of the hardness and elasticity of peritubular and intertubular human dentin, *J Biomech Eng* 118:133, 1996.

EVALUACIÓN DE FACTORES CLÍNICOS PARA LA RESTAURACIÓN DEL DIENTE ENDODÓNTICAMENTE TRATADO

Trabajo Final para optar al Título de Especialista en Endodoncia – Od. Virginia Conte

- Kinney JH, Balooch M, Marshall SJ, *et al.*: Hardness and Young's modulus of human peritubular and intertubular dentine, *Arch Oral Biol* 41:9, 1996.
- Kinney JH, Marshall SJ, Marshall GW: The mechanical properties: a critical review and re-evaluation of the dental literature, *Crit Rev Oral Biol Med* 14:13, 2003.
- Kinney JH, Nallab RK, Poplec JA, *et al.*: Age-related transparent root dentin: mineral concentration, crystallite size, and mechanical properties, *Biomaterials* 26:3363, 2005
- Lang H, Korkmaz Y, Schneider K, Raab WH: Impact of endodontic treatments on the rigidity of the root, *J Dent Res* 85:364, 2006.
- Lanza, A, Aversa R, Rengo S, Apicella D, Apicella A: 3D FEA of cemented steel, glass and carbon posts in a maxillary incisor, *Dent Mater* 21:709-15, 2005.
- Larsen TD, Douglas WH, Geistfeld RE: Effect of prepared cavities on the strength of teeth, *Oper Dent* 6:2.5, 1981.
- Lertchirakarn V, Palamara JE, Messer HH: Anisotropy of tensile strength of root dentin, *J Dent Res* 80:453, 2001.
- Libman WJ, Nicholis JI: Load fatigue of teeth restored with cast posts and cores and complete crowns, *Int J Prosthodont* 8:155, 1995.
- Linn J, Messer HH: Effect of restorative procedures on the strength of endodontically treated molars, *J Endod* 20:479, 1994.
- Martinez-Insua A, da Silva L, Rilo B, Santana U: Comparison of the fracture resistances of pulpless teeth restored with a cast post and core or carbon fiber post with a composite core, *J Prosthet Dent* 80:527, 1998.
- McLean A: Criteria for the predictably restorable endodontically treated tooth, *J Can Dent Assoc* 64:652, 1998.
- Meredith N, Sheriff M, Stehell DJ, Swanson SA: Measurements of the microhardness and Young's modulus of human enamel and dentine using an indentation technique, *Arch Oral Biol* 41:539, 1996.
- Milot P, Stein RS: Root fracture in endodontically treated teeth related to post selection and crown design, *J Prosthet Dent* 68:428, 1992.
- Miyasaka K, Nakabayashi N: Combination of EDTA conditioner and Phenyl-P/HEMA self-etching primer for bonding to dentin, *Dent Mater* 15:153, 1999.
- Monticelli F, Ferrari M, Toledano M: Cement system and surface treatment selection for fiber post luting, *Med Oral Patol Oral Cir Bucal* 13:E214, 2008.
- Moszner N, Salz U, Zimmermann J: Chemical aspects of self-etching enamel-dentin adhesives: a systematic review, *Dent Mater* 21:895, 2005.

EVALUACIÓN DE FACTORES CLÍNICOS PARA LA RESTAURACIÓN DEL DIENTE ENDODÓNTICAMENTE TRATADO

Trabajo Final para optar al Título de Especialista en Endodoncia – Od. Virginia Conte

- Nakano F, Takahashi H, Nishimura F: Reinforcement mechanism of dentin mechanical properties by intracanal medicaments, *Dent Mater J* 18:304, 1999.
- Nicopoulou-Karayianni K, Bragger U, Lang NP: Patterns of periodontal destruction associated with incomplete root fractures, *Dentomaxillofac Radiol* 26:321, 1997.
- Nikiforuk G, Sreebny L: Demineralization of hard tissues by organic chelating agents at neutral pH, *J Dent Res* 32:859, 1953.
- Orstavik D, Pitt Ford T, editors: *Essential endodontology: prevention and treatment of apical periodontitis*, ed 2, 2008, Munksgaard Blackwell.
- Ottl P, Hahn L, Lauer HCH, Lau YH: Fracture characteristics of carbon fiber, ceramic and non-palladium endodontic post systems at monotonously increasing loads, *J Oral Rehabil* 29:175, 2002.
- Palamara JE, Wilson PR, Thomas CD, Messer HH: A new imaging technique for measuring the surface strains applied to dentine, *J Dent* 28:141, 2000.
- Pameijer CH: Crown retention with three resin-modified glass ionomer luting agents, *JADA* 143(11):1218-122, 2012.
- Panitvisai P, Messer HH: Cuspidal deflection in molars in relation to endodontic and restorative procedures, *J Endod* 21:57, 1995.
- Pashley D, Okabe A, Parham P: The relationship between dentin microhardness and tubule density, *Endod Dent Traumatol* 1:176, 1985.
- Perdigão J, Lopes MM, Gomes G: Interfacial adaptation of adhesive materials to root canal dentin, *J Endod* 33:259, 2007.
- Phark JH, Duarte S Jr, Blatz M, Sadan A: An in vitro evaluation of the long-term resin bond to a new densely sintered high-purity zirconium-oxide ceramic surface, *J Prosthet Dent* 101:29, 2009.
- Pierrisnard L, Hohin F, Renault P, Barquins M: Coronoradicular reconstruction of pulpless teeth: a mechanical study using finite element analysis, *J Prosthet Dent* 88:442, 2002.
- Pontius O, Hutter JW: Survival rate and fracture strength of incisors restored with different post and core systems and endodontically treated incisors without coronoradicular reinforcement, *J Endod* 28:710, 2002.
- Poolthong S, Mori T, Swain MV: Determination of elastic modulus of dentin by small spherical diamond indenters, *Dent Mater* 20:227, 2001.

EVALUACIÓN DE FACTORES CLÍNICOS PARA LA RESTAURACIÓN DEL DIENTE ENDODÓNTICAMENTE TRATADO

Trabajo Final para optar al Título de Especialista en Endodoncia – Od. Virginia Conte

- Powers JM, Sakaguchi RL: *Craig's restorative dental materials*, ed 12, St. Louis, 2006, Mosby.
- Radovic I, Monticelli F, Goracci C, et al.: Self-adhesive resin cements: a literature review, *J Adhes Dent* 10:251, 2008.
- Reeh ES, Messer HH, Douglas WH: Reduction in tooth stiffness as a result of endodontic and restorative procedures, *J Endod* 15:512, 1989.
- Rees JS, Jacobsen PH, Hickman J: The elastic modulus of dentine determined by static and Ricketts DN, Tait CM, Higgins AJ: Post and core systems, refinements to tooth preparation and cementation, *Br Dent J* 198:533, 2005, review.
- Rosentritt M, Furer C, Behr M, et al.: Comparison of in vitro fracture strength of metallic and tooth-coloured posts and cores, *J Oral Rehabil* 27:595, 2000.
- Rosentritt M, Plein T, Kolbeck C, et al.: In vitro fracture force and marginal adaptation of ceramic crowns fixed on natural and artificial teeth, *Int J Prosthodont* 13:387, 2000.
- Saleh AA, Ettman WM: Effect to endodontic irrigation solutions on microhardness of root canal dentin, *J Dent* 27:43, 1999.
- Sauro S, Mannocci F, Toledano M, et al.: EDTA or H3PO4/NaOCl dentine treatments may increase hybrid layers' resistance to degradation: a microtensile bond strength and confocal-micropermeability study, *J Dent* 37:279, 2009.
- Schmage P, Pfeiffer P, Pinto E, et al.: Influence of oversized dowel space preparation on the bond strengths of FRC post, *Oper Dent* 34:93, 2009.
- Schwartz RS: Adhesive dentistry and endodontics, Part 2: bonding in the root canal system- the promise and the problems: a review, *J Endod* 32:1125, 2006.
- Scotti R, Malferrari S, Monaco C: Clarification on fiber posts: prosthetic core restoration, pre-restorative endodontics, *Proceedings from the 6th International Symposium on Adhesive and Restorative Dentistry*, p 7, 2002.
- Sim TP, Knowles JC, Hg YL, et al.: Effect of sodium hypochlorite on mechanical properties of dentine and tooth surface strain, *Int Endod J* 33:120, 2001.
- Sindel J, Frandenberger R, Kramer N, Petschelt A: Crack formation in all-ceramic crowns dependent on different core built-up and luting materials, *J Dent* 27:175, 1999.
- Spazzin AO, Galafassi D, Meira-Júnior AD, Garbin CA: Influence of post and resin cement on stress distribution of maxillary central incisor restored with direct resin composite, *Oper Dent* 34:223-9, 2009.

EVALUACIÓN DE FACTORES CLÍNICOS PARA LA RESTAURACIÓN DEL DIENTE ENDODÓNTICAMENTE TRATADO

Trabajo Final para optar al Título de Especialista en Endodoncia – Od. Virginia Conte

Sorensen JA, Engelman MJ: Ferrule design and fracture resistance of endodontically treated teeth, *J Prosthet Dent* 63:529, 1990.

Tamse A, Fuss Z, Lustig J: An evaluation of endodontically treated vertically fractured teeth, *J Endod* 25:506, 1999.

Tay FR, Loushine RJ, Lambrechts P, *et al.*: Geometric factors affecting dentin bonding in root canals: a theoretical modeling approach, *J Endod* 31:584, 2005.

Tidmarsh BG, Arrowsmith MG: Dentinal tubules at the root ends of apisected teeth: a scanning electron microscopy study, *Int Endod J* 22:184, 1989.

Tjan AH, Nemetz H: Effect of eugenol-containing endodontic sealer on retention of prefabricated posts luted with adhesive composite resin cement, *Quintessence Int* 23:839, 1992.

Torres-Sánchez C, Montoya-Salazar V, Córdoba P, Vélez C, Guzmán-Duran A, Gutierrez-Pérez JL, Torres-Lagares D: Fracture resistance of endodontically treated teeth restored with glass fiber reinforced posts and cast gold post and cores cemented with three cements, *J Prosthet Dent* 110:127-133, 2013.

Trope M, Ray HL: Resistance to fracture on endodontically treated roots, *Oral Surg Oral Med Oral Pathol* 73:99, 1992.

Vire DE: Failure of endodontically treated teeth: classification and evaluation, *J Endod* 17:338, 1991.

Watanabe I, Saimi Y, Nakabayashi N: Effect of smear layer on bonding to ground dentin – relationship between grindind conditions and tensile bond strength, *Shika Zairyo Kikai* 13:101, 1994.

Wiegand A, Buchalla W, Attin T: Review on fluoride-releasing restorative materials-fluoride release and uptake characteristics, antibacterial activity and influence on caries formation, *Dent Mater* 23:343, 2007.

Wu MK, Pehlivan Y, Kontakiotis EG, Wesselink PR: Microleakage along apical root fillings and cemented posts, *J Prosthet Dent* 79:264, 1998.

Zarone F, Sorrentino R, Apicella D, Valentino B, Ferrari M, Aversa R, *et al.*: Evaluation of the biomechanical behavior of maxillary central incisors restored by means of endocrowns compared to a natural tooth: a 3D static linear finite elements analysis, *Dent Mater* 22:1035-44, 2006.