



UNCUYO
UNIVERSIDAD
NACIONAL DE CUYO

FO
FACULTAD DE
ODONTOLOGÍA



UNIVERSIDAD NACIONAL DE CUYO
FACULTAD DE ODONTOLOGÍA

TRABAJO FINAL PARA OPTAR AL TÍTULO DE ESPECIALISTA EN
ENDODONCIA

**DESOBTURACIÓN DEL CANAL RADICULAR
MEDIANTE MOVIMIENTO RECIPROCANTE**

ALUMNO: Od. Martín Antonio

DIRECTOR: Od. Esp. Reyes Gimena

MENDOZA, JUNIO DE 2020

AGRADECIMIENTO

Quiero agradecer en igual medida:

A mi madre por ser mi apoyo incondicional en cada momento de mi vida.

A mi tutora Dra. Esp. Gimena Reyes por su paciencia, guía en la elaboración de la presente investigación y estar siempre presente cuando se le necesitaba.

Al director de carrera Prof. Dr. Julio Caram.

A mis profesores de la especialidad por dar en sus clases lo mejor de sí.

A todas las personas que de manera directa e indirecta me apoyaron en la culminación de mis estudios.

INDICE

Resumen.....	Pág.4
Introducción.....	Pág.5
Caso Clínico.....	Pág.16
Discusión.....	Pág.20
Conclusión.....	Pág.31
Bibliografía.....	Pág.32

RESUMEN

El objetivo principal del retratamiento endodóntico es restablecer la salud de los tejidos periapicales, recuperar la permeabilidad apical y establecer una longitud de trabajo adecuada, revisar los procedimientos de limpieza, conformación y obturación. El retratamiento del conducto radicular se considera una solución predecible para los casos con enfermedad posterior al tratamiento.

Uno de los desafíos técnicos durante el retratamiento de conducto radicular es la eliminación del material de obturación del espacio del canal, independientemente de la técnica e instrumento utilizado. Estos restos de material de obturación pueden albergar bacterias, lo que puede dar lugar a un peor resultado.

El desarrollo del movimiento alternativo asimétrico permitió un enfoque eficiente para la eliminación del material de obturación dentro de los conductos radiculares lo que favoreció, no solamente la simplificación del procedimiento de la técnica, sino también desde el punto de vista la rentabilidad del tratamiento.

En este trabajo se describe un caso de una pieza dentaria con indicación de retratamiento endodóntico, la cual es desobturada con el sistema Reciproc Blue®.

El objetivo del presente es analizar la desobturación del canal radicular mediante movimientos reciprocantes, buscando ventajas y desventajas e incluso posibles indicaciones en el procedimiento.

Se ha demostrado que el sistema Reciproc utilizado en retratamiento es eficaz en la eliminación del material de obturación de la raíz y del sellador como así también en la capacidad de recuperar la permeabilidad apical por su flexibilidad. Debido a sus características, disminuyen los riesgos de accidentes operatorios y los tiempos de trabajo dando mayor confort tanto para el paciente como para el operador.

INTRODUCCIÓN

El retratamiento no quirúrgico del conducto radicular se ha convertido en un procedimiento rutinario en la odontología moderna. Los avances técnicos y científico recientes en endodoncia han permitido conservar millones de dientes que de otro modo se habrían perdido y aunque los tratamientos restauradores, quirúrgicos y protésicos han hecho que el reemplazo dentario sea menos oneroso que en el pasado, se acepta universalmente que la conservación de un diente natural con un buen pronóstico supone una mejor elección que la pérdida y sustitución del mismo.

La Asociación Americana de Endodoncia (1994), define el retratamiento endodóntico como: El procedimiento para remover materiales de obturación de los conductos radiculares y nuevamente modelar, limpiar y obturar los mismos canales, debido a que el tratamiento original parece inadecuado (American Asociación (1994)).

Se ha propuesto un término “enfermedad post tratamiento” para describir aquellos casos que se habrían denominado fracasos endodónticos que involucra la periodontitis apical persistente (Cohen *et al.*, 2008) La enfermedad post tratamiento endodóntica es principalmente causada por la infección del sistema de conductos radiculares (Haapasalo *et al.*, 2003), cuando los microorganismos han sobrevivido al tratamiento previo (Sjogren *et al.*, 1997), o invadido los espacios del conducto radicular después de un tratamiento inicial (Friedman *et al.*, 2000).

En aquellos casos donde el fracaso ha sido confirmado, el diente debe ser preservado a través del retratamiento no quirúrgico que es un intento de eliminar la infección del conducto radicular o mediante la cirugía apical que es una pretensión de encerrar a la infección en el conducto; asumiendo que el diente sea restaurable, periodontalmente sano y que el paciente desee mantenerlo, de lo contrario se optará por la extracción. (Caviedes *et al.*, 2010).

Un retratamiento endodóntico no quirúrgico va orientado a mejorar la calidad del tratamiento previo, superar limitaciones, eliminar las bacterias y lograr un sellado tridimensional, para eliminar signos, síntomas y curar las lesiones periapicales.

El retratamiento endodóntico no quirúrgico puede ser definido como una opción de tratamiento para solventar las patologías asociadas a fracasos endodónticos, y en algunos casos están indicados confines restaurativos (Caviedes *et al.*, 2010).

El objetivo principal consiste en acceder a la cámara pulpar, remover el contenido presente en el sistema de conductos radiculares, abordar deficiencias o reparar defectos de origen patológico o iatrogénico, reconformando los conductos, para lograr una adecuada limpieza y obturación, con la finalidad de mantener la salud de los tejidos perirradiculares o promover su cicatrización (Goodacre *et al.*, 1995).

El retratamiento endodóntico trata fundamentalmente casos de enfermedad pos tratamiento debido a un fracaso endodóntico; siendo la evaluación de estos casos en los que fracasa la endodoncia, un proceso complicado (Wong *et al.*, 2004; Estrela *et al.*, 2005).

La razón más común para el fracaso del tratamiento de conductos es la infección microbiana. Un diente con un tratamiento de conductos radiculares deficiente, en donde el espacio del conducto no contiene material de obturación suficiente en el tercio apical, tiene mayor propensión a estar asociado con alguna radiolucidez periapical y corren el riesgo de poder re infectarse a través de una micro filtración coronal (Chavez De la Paz *et al.*, 2003; Ng *et al.*, 2008).

Las causas del fracaso del tratamiento endodóntico incluyen errores de procedimientos, como una incorrecta apertura cameral, conductos no tratados, conductos que se limpian y obturan incorrectamente, errores durante la instrumentación (escalones, perforaciones o fractura de instrumentos), sobrestensión de los materiales de obturación, filtración coronal y quistes radiculares. No es la propia complicación lo que da una infección persistente; por el contrario, es la imposibilidad de eliminar los microorganismos presentes lo que provoca la patología (Rhodes *et al.*, 2006), siendo las condiciones patológicas significativas para prever el éxito o fracaso del tratamiento (Wu *et al.*, 2009).

Estudios han informado de la presencia de bacterias viables en los conductos en los dientes tratados con lesiones perirradiculares persistentes. Para ser viable, la bacteria

tiene que sobrevivir a períodos de agotamiento de los nutrientes. La disponibilidad de nutrientes en el sistema de conductos radiculares y la capacidad de sobrevivir en un ambiente más hostil determinará si los microorganismos restantes morirán o seguirán viables (Choen *et al.*, 2008; Nair *et al.*, 2006).

Mientras los conductos radiculares infectados de dientes no endodonciados generalmente contienen una flora polimicrobiana predominantemente anaerobia, los cultivos obtenidos de dientes infectados sometidos previamente a la obturación de conductos radiculares presentan muy pocas especies o inclusive una sola. Una especie que se aísla con mucha frecuencia es el *Enterococcus faecalis*, que es muy resistente a los procedimientos de desinfección del conducto (Nair *et al.*, 2006; Adib *et al.*, 2004). Se ha demostrado también que el *Actinomyces Israelli* y *Propionibacterium Propionicum* se aísla en el tejido periapical de los dientes que no responden a tratamientos endodónticos convencionales (Nair *et al.*, 2006; Siren *et al.*, 1997). Por otro lado en infecciones persistentes, con frecuencia se encuentran hongos, sobre todo *Cándida albicans* y pueden ser los responsables de la lesión refractaria al tratamiento (Waltino *et al.*, 1997).

La presencia de sustancias como celulosa, gutapercha y cementos selladores a nivel de los tejidos periapicales, además de activar la respuesta inmunológica innata, pueden inducir reacciones a cuerpo extraño produciéndose la activación del sistema inmunológico adquirido.

Cuando el fracaso de la endodoncia se asocia a la presencia de un cuerpo extraño, podría asumirse que la única manera de eliminar la causa es a través de la cirugía apical, ya que mediante el retratamiento por vía convencional no es posible. Sin embargo, como clínicamente no se puede determinar si su presencia es la verdadera causa del fracaso, la opción más conservadora es el retratamiento endodóntico, como se ha establecido para las infecciones extrarradiculares (Fouad *et al.*, 2005; Brady *et al.*, 1985).

Un factor que complica la selección de los casos es el hecho de que el retratamiento difiere considerablemente de un tratamiento inicial de conductos radiculares. A pesar de compartir los mismos principios biológicos y objetivos, las siguientes consideraciones

son exclusivas de los casos de retratamiento: Una amplia restauración será sacrificada, existe gran potencial para desarrollar enfermedad post tratamiento, hay alteraciones morfológicas resultantes de tratamientos anteriores; la tasa de curación generalmente es menor debido a la mayor dificultad en la eliminación de la infección (Friedman *et al.*,1998) ; los pacientes pueden estar con mayor aprensión que durante un tratamiento inicial (Friedman *et al.*,2000; Ruddle *et al.*, 2004) menciona que aun cuando un tratamiento de conductos radiculares sea inadecuado, si no hay presencia de signos o síntomas clínicos no se debe realizar un retratamiento, a menos que este órgano dentario sea candidato a una nueva restauración, estos dientes pueden dejarse en periodos de vigilancia y control radiográfico. En el caso de que se observe una lesión periapical y se establezca que es de origen endodóntico se realizará el retratamiento o la extracción del diente, estableciéndose un pronóstico endodóntico y protésico (Ontiveros *et al.*, 2011). En ausencia de enfermedad, solo será indicado como prevención de una potencial enfermedad en el futuro (Friedman S. *et al.*, 1986). En los casos de retratamiento las radiografías son muy útiles, en diferentes angulaciones, si fuera el caso una tomografía computarizada Cone Beam. Aun cuando las radiografías por si solas son imprescindibles, nunca deben ser decisivas en el diagnóstico.

El objetivo principal del retratamiento endodóntico es restablecer la salud de los tejidos periapicales (Siqueira; Rocas, 2008) recuperar la permeabilidad apical y establecer una longitud de trabajo adecuada (LT), revisar los procedimientos de limpieza, conformación y obturación, el retratamiento del conducto radicular se asocia con un buen resultado en la mayoría de los casos (Ng, 2011). El retratamiento del conducto radicular se considera una solución predecible para los casos con enfermedad posterior al tratamiento. Una vez que el odontólogo es capaz de eliminar el material de obturación existente, el éxito del retratamiento no quirúrgico del conducto radicular depende de la evacuación completa de los materiales endodónticos para permitir una limpieza, conformación y obturación eficientes del sistema del conducto radicular (Mittal *et al.*, 2014). Clark *et al.* (2010) sugirieron que el diseño de acceso conservador refuerza el

diente al preservar la dentina pericervical y cierta cantidad del techo de la cámara pulpar manteniendo su eficiencia durante la instrumentación del sistema de conducto radicular. El uso de instrumentos rotatorios de NiTi demostró ser más eficiente que los instrumentos manuales para eliminar la gutapercha de los conductos radiculares con errores de procedimiento menores (Barrieshi- Nusair *et al.*, 2002). Los instrumentos mecanizados se han utilizado como una alternativa a los instrumentos manuales para casos de retratamiento debido a su facilidad y eficiencia en la eliminación de gutapercha. (Betti *et al.*, 2001). Varios autores han informado que los instrumentos de retratamiento rotatorios solo dejan alrededor del 10% al 35% de los materiales de obturación en los conductos después de su uso, para esto, se recomienda el uso de instrumentos suplementarios (Pawar *et al.*, 2016).

Con los años, el desarrollo de nuevas tecnologías y técnicas han contribuido a hacer del retratamiento de conducto más predecible, facilitando el procedimiento para el operador y disminuyendo los tiempos de trabajo (Ruddle, 2004).

Uno de los desafíos técnicos durante el retratamiento de conducto radicular es la eliminación del material de obturación del espacio del canal, independientemente de la técnica e instrumento utilizado (Zuolo *et al.*, 2013, 2016; Silva *et al.*, 2015, 2018a). Estos restos de material de obturación pueden albergar bacterias, lo que puede dar lugar a un peor resultado (Siqueira, 2001). El desarrollo del movimiento alternativo asimétrico permitió un enfoque eficiente para la eliminación del material de obturación dentro de los conductos radiculares lo que favoreció, no solamente la simplificación del procedimiento de la técnica, sino también desde el punto de vista la rentabilidad del tratamiento (Zuolo *et al.*, 2013; 2016, Silva *et al.*, 2015). Los instrumentos reciprocantes, hechos de aleación M- Wire, son capaces de eliminar gutapercha y sellador más rápidamente que otras técnicas (Zuolo *et al.*, 2013, 2016; Silva *et al.*, 2015). En el año 2010 fue la introducción del sistema Reciproc® (VDW, München, Alemania). Este sistema, creado por el Dr. Ghassan Yared y fundamentado en el concepto de “fuerzas balanceadas” de Roane (1985), permitió que el endodoncista pudiera optimizar significativamente los tiempos de trabajo clínico. Este sistema está compuesto de 3

limas, cada una de uso único y, en la mayoría de los casos, se puede hacer el abordaje completo de un tratamiento endodóntico, sin necesidad de utilizar otros instrumentos. Las limas Reciproc® son instrumentos de M-Wire, un NiTi con tratamiento térmico que potencia su súper elasticidad (Gambarini *et al.*, 2008, Peters *et al.*, 2017). El movimiento reciprocante, por otro lado, consiste en que el instrumento gira primero en sentido de corte y después en sentido contrario, liberándolo dentro del canal (Yared, Get *et al.*, 2008). La rotación completa en 360° es lograda después de 3 ciclos de movimientos reciprocantes, siendo esto posible debido a que la magnitud del movimiento de corte es mayor que la del movimiento de liberación (Plotino *et al.*, 2012). De esta forma, el instrumento puede progresar fácilmente en sentido apical, ya que está diseñado para llegar a longitud de trabajo, sin mayor riesgo de alcanzar su límite de deformación, minimizándose de esta manera el riesgo de fractura del mismo. (VDW GmbH Septiembre 2016, VDW GmbH Abril 2013, Bürklein *et al.*, 2012).

Una de las principales ventajas de los sistemas reciprocantes en comparación con los demás sistemas es la mayor resistencia a la fatiga cíclica y torsional (Alsilani *et al.*, 2016, Soares *et al.*, 2015, Plotino *et al.* 2015, De Deus *et al.*, 2015). Una de las causas de fractura es por fatiga cíclica, que es inducida por ciclos alternos de tensión y compresión a las que se somete la aleación. Esto sucede en la zona de mayor curvatura del conducto radicular al girar. Se produce en tres fases, iniciación con fisuras, la segunda fase con la propagación de estas fisuras y microfisuras y en una tercera fase, una zona de sobrecarga que termina con la ruptura del material (Soares *et al.*, 2015).

Los instrumentos endodónticos también pueden fracturarse por torsión, cuando la punta del instrumento traba en el conducto y el instrumento sigue girando y supera el límite de elasticidad característico de la aleación, sufre deformación y luego la fractura del instrumento (Alsilani *et al.*, 2016, Soares *et al.*, 2015, Plotino *et al.* 2015, De Deus *et al.*, 2015).

La principal ventaja es que el tiempo de trabajo es cuatro veces menor que los sistemas tradicionales NiTi. El Reciproc (VDW, Múnich, Alemania) consta de 3 limas de uso único: R25 (25 / .08), R40 (40 / .06) y R50 (50 / .05)5 .El instrumento R25 tiene un

ahusamiento del 8% sobre los primeros 3 mm que se reduce al 4,3%, el R40 tiene una conicidad del 6% sobre los primeros 3 mm que se reducen a 4% al final del instrumento. El instrumento R50 tiene una conicidad reducida del 5% sobre los primeros 3 mm que se reduce ligeramente al 4%. Estos instrumentos fabricados con aleación M-Wire reciben tratamientos térmicos de superficie, aplicados a la aleación de níquel-titanio (Aleaciones M-Wire, 56% Ni y 44% Ti), lo que otorga una mayor flexibilidad al instrumento (Alsilani *et al.*, 2016). Tienen una sección en forma de S, dos cuchillas de corte y un ahusamiento continuo, en los primeros 3 mm de la lima; seguido por una disminución de la conicidad (de Sousa *et al.*, 2017, Bartolo *et al.*, 2013, Rios *et al.*, 2014). Los instrumentos se utilizan con un movimiento lateral de cepillado contra las paredes del conducto radicular para eliminar el material residual (Zudo *et al.*, 2013; De Deus *et al.*, 2017). Trabajan con movimiento recíproco con rotación de 150° en sentido contrario a las agujas del reloj y un movimiento más corto de 30° en el sentido de las agujas del reloj. El movimiento alternativo alivia el esfuerzo sobre el instrumento por su movimiento y tiene una acción de corte y liberación del mismo (Bartols *et al.*, 2013, Kokak *et al.*, 2016). Sin embargo, en el movimiento alternativo, los ángulos de las rotaciones alterna derecha e izquierda son significativamente más bajos que los ángulos en los que un instrumento Reciproc se fractura (Gupta *et al.*, 2014). De acuerdo a estudios realizados el Reciproc presenta menor extrusión apical que las limas manuales. Estos instrumentos están centrados en el canal radicular y crean un mayor área de contacto entre los instrumentos y la gutapercha, permitiendo su remoción (Yered *et al.*, 2017, Gupta *et al.*, 2014). Es importante el nivel de seguridad en el procedimiento. El sistema reciprocante presenta un movimiento oscilatorio lateral asimétrico que no llega a superar el límite elástico de las limas utilizadas disminuyendo el riesgo de la fractura siguiendo la dinámica de las fuerzas balanceadas y de mantener el conducto radicular centrado disminuyendo el porcentaje de transportes apicales (Yered *et al.*, 2017). Los beneficios del sistema reciprocante son menor tiempo de trabajo y de aprendizaje de la técnica, simplicidad por la utilización de un solo instrumento y la reducción de pasos en el procedimiento. Un movimiento es contra reloj que engrana y corta la dentina y otro en

el sentido de las agujas del reloj que desacopla la dentina. Este movimiento alivia el stress del instrumento y aumenta la resistencia a la fatiga cíclica y torsional (Alsilani *et al.*, 2016).

La cinemática es la siguiente; introducir el instrumento en el conducto con movimientos de picoteo, movimiento que no debe superar los 3 mm, después de realizar tres movimientos se saca el instrumento y se lo limpia. Según los fabricantes el uso del Reciproc no implica la preparación previa del conducto radicular con limas manuales pese a que esto no coincide con los trabajos experimentales en los que se realizó una preparación previa a su uso (Yered *et al.*, 2017, Bartols *et al.*, 2013). De Deus *et al.* demostraron que era posible preparar conductos curvos de moderados a severos en un 80% sin un instrumento manual previo. Y que en un 67% de los casos el Reciproc podía ingresar a conductos estrechos en los que una lima K N°10 no ha podido penetrar (Yered *et al.*, 2017).

De Deus *et al.* determinaron que el número de ciclos; hasta la fractura del instrumento, diferenciando la rotación continua y el movimiento alternativo; en un promedio de 160 ciclos a 250 rpm y 120 ciclos a 400 rpm en el sistema rotatorio. De acuerdo a su cinemática, el instrumento gira tanto en sentido de las agujas del reloj como en el sentido contrario con una diferencia de 120° entre los dos movimientos. Por cada tres ciclos, hay una rotación completa del instrumento. De esta manera, se realizan 10 ciclos de movimiento alternativo cada segundo, equivalente a 300 rpm. El resultado final es el instrumento avanza en sentido apical con una presión ligera. Esta es una de las razones de la reducción de la fatiga cíclica y menor tiempo de trabajo con movimiento alternativo (Matos Maia Filko *et al.*, 2015).

El Reciproc es eficaz en conductos radiculares estrechos y curvos, con calcificaciones y retratamiento, por su flexibilidad por la aleación M Wire, acción de corte, diseño de la forma transversal de los instrumentos, en forma de S, resistencia a la flexión y a la fatiga cíclica. Esto permite al operador disminuir la fuerza de instrumentación y reducir los accidentes operatorios, y promover la cooperación del paciente, con la ventaja de utilizar un solo instrumento para conformar todo el conducto(Bartols *et al.*, 2013, Ramazani *et*

al., 2016) Fue más rápido comparado con otros sistemas en la desobturación de conductos radiculares, el movimiento alternativo además de prolongar la vida útil del instrumento permite avanzar en sentido apical con movimientos desiguales con acción de corte y liberación (Bartols *et al.*, 2013).

También, otra alternativa es el sistema reciprocante (RECIPROC BLUE) que utiliza nuevas aleaciones, las que se someten a un tratamiento térmico complejo, para mejorar las propiedades mecánicas de los instrumentos de endodoncia (Lopes *et al.*, 2013; Plotino *et al.*, 2014; De-Deus *et al.*, 2017).

El Instrumento RECIPROC® BLUE (VDW, Munich, Alemania) tiene un parecido y diseño con las mismas características generales que el instrumento M- Wire RECIPROC® (VDW), pero está fabricado a partir de una aleación termo-mecánica generada por un innovador tratamiento térmico. Ese proceso consiste en un complejo tratamiento patentado de calentamiento-enfriamiento que da como resultados una capa de óxido de titanio azul visible en la superficie del instrumento (De-Deus *et al.*, 2017). Se han realizado pocos estudios que comparan ambos instrumentos RECIPROC® (De-Deus *et al.* 2017; Keskin *et al.*, 2017; Topçuoğlu y Topçuoğlu 2017, Silva *et al.*, 2018b), y se informó que el Reciproc Blue es más resistente a la fatiga cíclica y más flexible que el instrumento M- Wire Reciproc. Sin embargo, el instrumento Reciproc Blue también es más suave que M- Wire Reciproc (De-Deus *et al.*, 2017), que es compatible por su mayor flexibilidad. Por lo tanto, es razonable suponer que la rigidez del instrumento Reciproc Blue, es una importante característica relacionada a su capacidad para penetrar en el relleno de la masa, negociar el canal y progresar hacia el conducto en su parte apical, que es el principal paso para la eliminación óptima del material de relleno. En otras palabras, la aleación del instrumento puede desempeñar un papel importante en la eficacia de los instrumentos Reciproc para eliminar los materiales de obturación del conducto y recuperar la permeabilidad apical.

Por consiguiente, la gutapercha (GP) se ha utilizado en la terapia endodóntica como material de obturación desde hace más de 100 años y sigue siendo el material de elección en la actualidad (Mushtaq *et al.*, 2011). La gutapercha es biocompatible y

presenta estabilidad dimensional; sus propiedades la han convertido en el gold standar de las obturaciones endodónticas. Sin embargo su eliminación no siempre es satisfactoria lo que trae consigo dificultades operativas y problemas biológicos (Jhahhariak *et al.*, 2015; Zannetini *et al.*, 2008; Soares *et al.*, 2015). Varios estudios han reportado que la gutapercha no es eliminada por completo de los conductos radiculares independientemente del tipo de instrumentación (manual, rotativa o alternativa), y el uso o no de solventes y tecnologías agregadas como microscopio dental y puntas ultrasónicas (Zuolo *et al.*, 2013, Zannetti *et al.*, 2008, Soares *et al.*, 2015). Los procedimientos de eliminación de la gutapercha requieren una preparación mecánica adicional y por lo tanto podría modificar la anatomía del conducto radicular (Üstün *et al.*, 2016). La elección de la metodología utilizada en un retratamiento debe focalizarse en las diferencias anatómicas del complejo sistema de conductos radiculares, con istmos, ángulos y radio de curvatura acentuados que pueden conducir a accidentes operatorios, como perforación, desviaciones, escalones, fracturas de instrumentos, que comprometería la preparación químico-mecánica y pronóstico de la pieza dentaria (Alsilani *et al.*, 2016, Üstün *et al.*, 2016).

Por lo tanto teniendo en cuenta las variabilidades encontradas, se debe elegir de acuerdo al caso clínico, la técnica e instrumental que permitan la eliminación del material de obturación sin provocar desgaste innecesario en la pieza dentaria. La utilización de sistemas manuales, rotatorios o alternativos generalmente es precedida por el ablandamiento del material de obturación con diferentes disolventes o con calor (Kaled *et al.*, 2011). Todos los retratamientos dejan restos de gutapercha y sellador en las paredes de los conductos radiculares después de la re-instrumentación. Aunque la eliminación completa del material de obturación sea inalcanzable es necesario lograr el mayor descombro para favorecer la limpieza y desinfección del conducto radicular retratado (de Sousa *et al.*, 2017).

El objetivo del presente es analizar la desobturación del canal radicular mediante movimientos recíprocos, buscando ventajas y desventajas e incluso posibles indicaciones en el procedimiento.

CASO CLÍNICO

Paciente de 42 años de edad, sexo masculino, fue derivado a la Especialidad de Endodoncia de la Universidad Nacional de Cuyo por presentar una historia de inflamación que se repite con frecuencia en el área del elemento N° 47. La historia médica no presenta ningún dato relevante a nivel sistémico. Al examen clínico presentaba una ligera sensibilidad a la palpación sobre la tabla vestibular del elemento 47 y a la prueba de percusión, la respuesta fue negativa. La condición periodontal fue normal y no presentaba movilidad dentaria. Durante el examen radiográfico del elemento 47 se observó la presencia de tratamiento de endodoncia con defectos en la obturación en los conductos mesiales, y el conducto distal sin obturar (Fig.1).

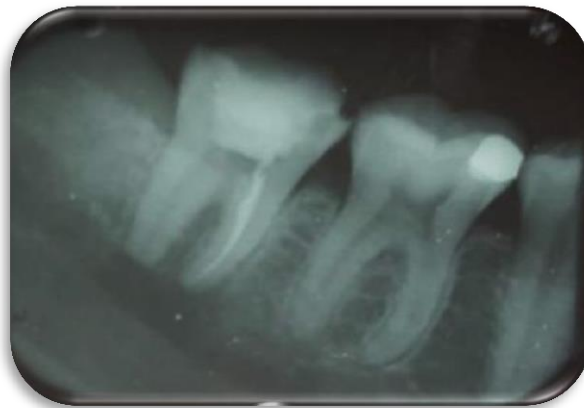

Fig.1–Radiografía Preoperatoria

Luego del examen clínico y radiográfico se planificó realizar el retratamiento en el elemento 47. Se le comunicó al paciente el tratamiento indicado, quien firma el consentimiento informado. Se realizó anestesia local, utilizando Totalcaina Forte (Laboratorio Bernabó, Arg).

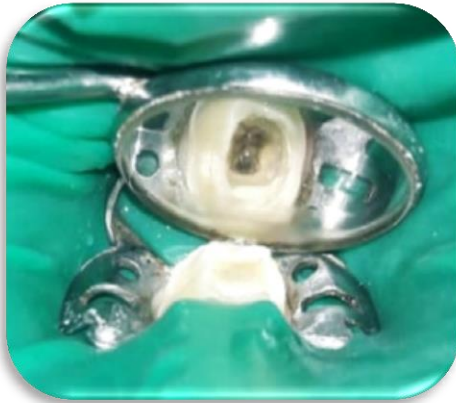

Fig.2– Aislamiento absoluto del elemento 47

Se aisló con goma dique (Dental dam- Sanctuary) (Fig.2), se retiró el material de obturación provisoria con fresa redonda F: G N. 4. Dentro de la cámara se encontró una torunda de algodón .Para retirar la gutapercha de los canales radiculares se usaron fresas de GatesN°1 y 2 (Dentstply-Maillefer, Suiza) en el tercio coronal, luego se procedió a la instrumentación mecanizada de los conductos con sistema rotatorio RECIPROC® BLUE (VDW, Múnich, Alemania)(Fig.3) con limas #25/.08 los conductos mesiales y con lima #40/.06 el conducto distal, se determinó la longitud de trabajo con localizador apical T-Root VI (Foshan Tris Dental Instrument Co., Ltd,China) las cuales fueron determinadas en 20,5 mm el conducto de la raíz distal y 19 mm en los conductos MV-ML de la raíz mesial.

La desobturación de los conos de gutapercha se hizo con facilidad debido a los defectos de condensación del material de obturación. Esta maniobra fue acompañada con irrigación de Na OCl al 5,25 % (Tedequim S.R.L, Industria Argentina).

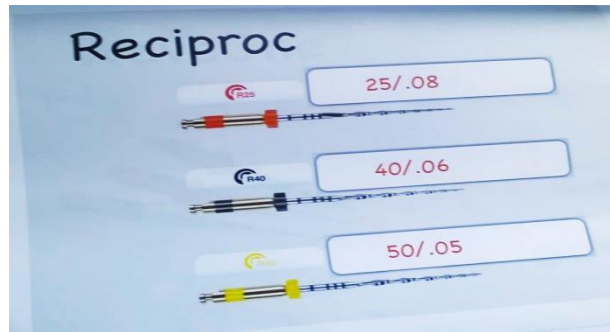

Fig.3- Sistema rotatorio RECIPROC

Se obturó con conos de gutapercha N°20 taper 0,6 calibrados a 25 en los conductos mesiales y en el conducto distal se utilizó conos N° 40 taper 0,4, (Día Dent Group International Inc. CANADA & USA). Una vez seleccionados los conos se llevó cemento sellador Sealapex (Sybron /Kerr. EE.UU) con lentulo (VDW, GmbH, München) calibre 25 y se realizó una obturación convencional mediante condensación lateral utilizando conos accesorios MF, F y FM (Día Dent Group International Inc. CANADÁ &USA). Por último se realizó obturación provisoria con Ionometro Vitreo para luego ser derivado a la Especialidad de Prótesis para la rehabilitación definitiva.

Se tomó radiografía periapical postratamiento (Fig. 4) (Película dental intraoral Kodak velocidad E (E speed)).

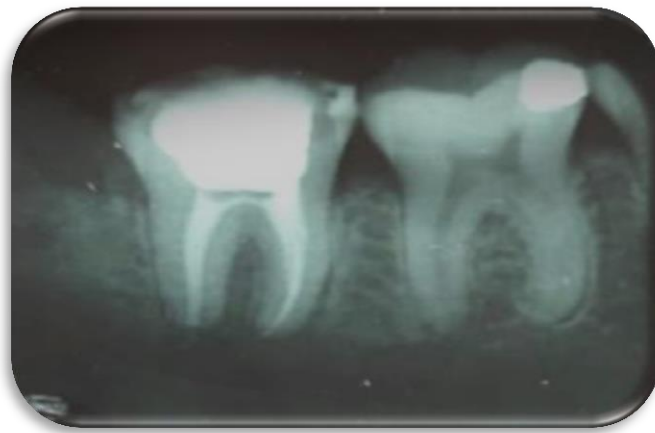


Fig.4- Radiografia postoperatoria

DISCUSIÓN

La completa remoción de gutapercha y cemento sellador en el canal radicular es esencial para el éxito del retratamiento endodóntico y así poder restablecer la salud de los tejidos perirradiculares y no tener complicaciones en la futura rehabilitación de la pieza dentaria. El fracaso endodóntico se obtiene por la permanencia de bacterias en el conducto radicular como resultado de una limpieza insuficiente, inadecuada instrumentación, una obturación deficiente. La variabilidad del resultado en el retratamiento endodóntico se relaciona con diferentes factores: la edad del paciente y los tipos de dientes tratados, la presencia de alteraciones en el curso natural de los conductos radiculares, la posibilidad de eliminar las restauraciones coronales para acceder a la cámara de pulpa, las técnicas utilizadas para eliminar los materiales de relleno existente, etc.

Por ende, debido a las dificultades que se presentan en la desobturación de conductos radiculares en el procedimiento de retratamiento es que se decidió investigar la eficacia entre los distintos instrumentos rotatorios en la desobturación de conductos radiculares, este trabajo se basa en la búsqueda bibliográfica que se realizó de noviembre del 2019 a marzo del año 2020 en las bases de datos EBSCO host (Dentistry and Oral Sciences Source) Medline, SCIELO con la siguiente estrategia de búsqueda, determinando como criterios de inclusión aquellas publicaciones realizadas durante el período 2000-2019, arbitradas, de texto completo, idioma inglés, español y portugués, que incluyeran temas relacionados al retratamiento en cuanto a la desobturación del conducto radicular en vivo e in vitro; se seleccionaron aquellos artículos que incluyan los siguientes temas: técnicas de desobturación, comparación entre sistemas Reciprocantes; se seleccionaron artículos sometidos a procesos de filtración incluyendo como palabras clave: endodontic retreatment, desobturación del conducto radicular, Reciproc, limas manuales, solventes de gutapercha, xilol. Se obtuvieron 80 publicaciones académicas de las cuáles se seleccionaron 20 artículos por considerarlos pertinentes al tema a tratar.

Según algunos autores, el retratamiento es una entidad dentro de la endodoncia, y el paso fundamental para iniciarlo es la desobturación del conducto radicular.

En un estudio realizado en el año 2014 por Nagi *et al.* se distribuyeron encuestas entre Odontólogos para establecer cuáles eran los protocolos a seguir en los casos de retratamiento y sacaron como conclusión que solo el 45% de los odontólogos utilizaba algún instrumental rotatorio y solo el 15% algún solvente. No existía unanimidad de criterios en las causas diagnósticas, en la toma de decisiones en un retratamiento endodóntico para determinar la indicación o la metodología que se iba a emplear. Entre las causas indicadas para la desobturación del conducto radicular citaban falta de sellado coronal, extrusión del material de obturación, conducto no localizado, conducto subobturado, instrumentos fracturados. En el caso clínico presentado, se observa la falta de localización del conducto distal, presencia de defectos en la obturación de los conductos mesiales y sellado coronal con material provisorio, coincidiendo con los autores sobre la indicación de desobturación de conductos.

En cuanto a la metodología de desobturación los instrumentos elegidos fueron: fresas Gates glidden (GG), ultrasonidos, limas manuales, instrumentos rotatorios, System B, touch and heat. (Nagi *et al.*, 2014).

En este caso se desobturó inicialmente con fresas Gates glidden para facilitar el ingreso de la lima Reciproc Blue, disminuyendo así el estrés que sufre el instrumento.

Luego con el advenimiento de sistemas alternativos que constan de un solo instrumento esto simplifico el retratamiento y disminuyo del tiempo empleado, la desobturación con instrumentos reciprocantes es más rápida disminuyendo el stress del paciente y del operador (De Sousa *et al.*, 2017; Zannettini *et al.*, 2008; Martinho *et al.*, 2015).

El Reciproc es un sistema alternativo que por sus características particulares: de sección transversal, resistencia a la fatiga cíclica y torsional, disminución en la expulsión de detritus, conservación de la forma del conducto radicular, acción centralizada dentro del conducto se constituyen en una elección posible en el retratamiento endodóntico (Soares *et al.*, 2015; Matos Maia Filho *et al.*, 2015).

En un caso clínico relatado por Bartols *et al*, una pieza dentaria fue desobturada con éxito con Reciproc 25, clínica y radiográficamente refirieron resultados positivos. En tanto Gupta *et al*. ha tratado dos casos clínicos realizando la desobturación de las piezas dentarias con Reciproc R25, ingresando 2/3 partes de la longitud de la pieza dentaria, e irrigando con Hipoclorito de sodio al 5,25%. Gupta utiliza eucaliptol como solvente e ingresa al tercio coronal con calor. En una evaluación clínica realizada por Chen *et al*. (Lu Y *et al.*, 2015, Capar *et al.*, 2016) habiéndose evaluado en uno de los grupos al Reciproc, el tiempo medio de desobturación de la raíz era menor en este grupo comparativamente con otros sistemas. Destacaron además que podría mantener la curvatura de los conductos. En cuanto al tiempo de desobturación la evidencia científica es numerosa y Reciproc es efectivamente más rápido comparado con otros sistemas reciprocantes y continuos según varios autores (Zuolo *et al.*, 2013, De Sousa *et al.*, 2017, Rodig *et al.*, 2014). Coincido con los autores en cuanto a la disminución del tiempo de trabajo y la eficacia en la eliminación del material de obturación.

También se observó, que la lima Reciproc R50 es considerada efectiva en la eliminación del material de obturación del conducto radicular y fue el método más rápido comparado con las técnicas manuales (Zuolo *et al.*, 2013).

En tanto otros autores, demostraron que durante el retratamiento, el relleno anterior del conducto radicular se puede eliminar a mano o con instrumentos rotativos, alternativos o ultrasónicos. Aunque no se ha demostrado que la eliminación completa del material de relleno sea obligatoria para un resultado positivo, estos materiales evitan la irrigación efectiva del canal radicular (Ng *et al.* 2008), comprometiendo así la unión entre el sellador del nuevo relleno de la raíz y la dentina (Rached Junior *et al.* 2014). Muchos estudios han comparados las técnicas de retratamiento; las comparaciones entre la instrumentación manual y la instrumentación mecanizada, estas han arrojado resultados contradictorios dependiendo del tamaño inicial de la preparación del conducto radicular y de la morfología del canal (recta, curva, ovalada) (Rodríguez *et al.* 2016, Yilmaz *et al.*, 2018).

Hay diversos estudios que informaron la eficacia de los instrumentos reciprocantes Reciproc (VDW, Munich, Alemania) para el retratamiento de conductos rectos y curvos, aunque sin la eliminación completa de los materiales de relleno (Fruchi *et al.*2014, Bernal des *et al.* 2016, Monquilhott Cozeta *et al.*2016).

Al igual que Alsilani, podemos decir que los beneficios del sistema recíprocante son menor tiempo de trabajo, aprendizaje de la técnica, simplicidad por la utilización de un solo instrumento y la reducción de pasos en el procedimiento. Por ende un movimiento es contra reloj que engrana y corta la dentina y otro en el sentido de las agujas del reloj que desacopla la dentina. Este movimiento alivia el stress del instrumento y aumenta la resistencia a la fatiga cíclica y torsional (Alsilani *et al.*, 2016).

Pues bien la cinemática es la siguiente; introducir el instrumento en el conducto con movimientos de picoteo, movimiento que no debe superar los 3 mm, después de realizar tres movimientos se saca el instrumento y se lo limpia. Según los fabricantes el uso del Reciproc no implica la preparación previa del conducto radicular con limas manuales pese a que esto no coincide con los trabajos experimentales en los que se realizó una preparación previa a su uso (Yared *et al.*, 2017, Bartols *et al.*, 2013). Según De Deus *et al.*, a demostrando que era posible preparar conductos curvos de moderados a severos en un 80% sin un instrumento manual previo. Y que en un 67% de los casos el Reciproc podía ingresar a conductos estrechos en los que una lima K N°10 no ha podido penetrar (Yared *et al.*, 2017).

De acuerdo a su cinemática, el instrumento gira tanto en sentido de las agujas del reloj como en el sentido contrario con una diferencia de 120° entre los dos movimientos. Por cada tres ciclos, hay una rotación completa del instrumento. De esta manera, se realizan 10 ciclos de movimiento alternativo cada segundo, equivalente a 300 rpm. El resultado final es el instrumento avanza en sentido apical con una presión ligera. Esta es una de las razones de la reducción de la fatiga cíclica y menor tiempo de trabajo con movimiento alternativo (Matos Maia Filho *et al.*, 2015).

Siendo este sistema (Reciproc) eficaz en conductos radiculares estrechos y curvos, con calcificaciones y retratamiento, por su flexibilidad por la aleación M Wire, acción de

corte, diseño de la forma transversal de los instrumentos, en forma de S, resistencia a la flexión y a la fatiga cíclica. Esto permite al operador disminuir la fuerza de instrumentación y reducir los accidentes operatorios, y promover la cooperación del paciente, con la ventaja de utilizar un solo instrumento para conformar todo el conducto radicular (Bartols *et al.*, 2013, Ramazani *et al.*, 2016). Por lo que fue más rápido comparado con otros sistemas en la desobturación de conductos radiculares, el movimiento alternativo además de prolongar la vida útil del instrumento permite avanzar en sentido apical con movimientos desiguales con acción de corte y liberación (Bartols *et al.*, 2013).

En la búsqueda bibliográfica que se realizó para este trabajo, no se encontró en la literatura un protocolo de desobturación estandarizado; las opciones en cuanto a sistemas, instrumentos, químicos, técnicas; son numerosas y variadas.

La toma de decisiones para el procedimiento de desobturación del conducto radicular no es un tema menor porque de esto depende la resolución efectiva del retratamiento endodóntico, el especialista de endodoncia deben poder elegir la metodología, el instrumental, los solventes de acuerdo a las propiedades físicas y químicas que figuran en la literatura como evidencia científica. Se justifica la propuesta de la siguiente metodología de desobturación por considerarla, segura, rápida y eficaz. .

Así mismo en otro estudio se concluyó que los sistemas mecanizados no pueden reemplazar a la instrumentación manual y que comparativamente con otros sistemas no estuvo asociado a errores iatrogénicos (Rossi-Fedele *et al.*, 2017, Gomes *et al.*, 2017) evaluaron la efectividad y el tiempo de desobturación del conducto radicular con Protaper y Reciproc con Irrigación Ultrasónica Pasiva (PIU) que se realizó con Hipoclorito de sodio durante 1 minuto. No hubo diferencias significativas en cuanto al porcentaje de desobturación del conducto radicular. Se evaluó y cuantificó los restos de gutapercha con microscopía electrónica de barrido. El tiempo de desobturación fue menor en el grupo Reciproc más Irrigación Ultrasónica Pasiva. Así mismo Marfisi y col (Marfisi *et al.*, 2015) compararon la eficacia de los instrumentos Reciproc (VDW GmbH) y ProFile (Dentsply Maillefer) en la eliminación de la Gutapercha de canales

radiculares rectos y curvos in vitro obturados con la técnica de compactación lateral en frío y Gutta Master. Ninguno de los dos sistemas eliminó completamente el material de obturación de los conductos radiculares. Los estudios experimentales que comprueban esta falta de eliminación del material son estudios in vitro que utilizan fotografías, micro-tomografía computarizada etc. (Yared *et al.*, 2017, Martins *et al.*, 2017).

Así mismo en otros estudios recientes se ha demostrado que los instrumentos alternativos reducen el tiempo de desobturación eficientemente y que los instrumentos Reciproc y Wave one eliminaron 94% y 93% del material de obturación en conductos curvos (Fruchil *et al.*, 2014). En contraste con los estudios mencionados, otros reportes no demostraron diferencias significativas entre los instrumentos reciprocantes y los instrumentos de retratamiento universal ProTaper (Rodig *et al.*, 2014, Rios *et al.*, 2014), coincidiendo también con Ramazanni (Ramazani *et al.*, 2016), cuyos resultados refieren que el tiempo más breve en promedio para preparar el conducto radicular fue el de Reciproc debido a su movimiento alternativo y que no hubo diferencia significativa entre Reciproc y limas manuales K file (Ramazani *et al.*, 2016).

Otro de los factores que se debe analizar es la resistencia a la fractura por fatiga cíclica o torsional del Reciproc, fueron evaluados por numerosos estudios, que determinaron un predominio de la resistencia del Reciproc en comparación con otros sistemas alternativos y continuos. La diferencia agrupada en el tiempo medio de fractura fue más larga para el sistema Reciproc en comparación con Wave one por 45,6 seg (Altumbas *et al.*, 2016). También se encontró que el sistema Reciproc presentaba una mejor resistencia a la fatiga por flexión atribuida a su sección transversal, a la velocidad y ángulos de movimiento reciproco (Yared *et al.*, 2017). La fractura se podría producir por fatiga por flexión o por torsión, varios estudios avalan la resistencia del Reciproc (Altumbas *et al.*, 2016, de Sousa *et al.*, 2017, De Deus *et al.*, 2017, Plotino *et al.*, 2015, Gupta *et al.*, 2014) y coinciden en que el Reciproc presenta mayor fatiga, cíclica. Contrariamente a los resultados obtenidos en un estudio de Ozyurek *et al.* (Altunbas *et al.*, 2016), compararon la resistencia a la fatiga cíclica de Wave One, Wave one Gold y Reciproc y concluyeron que Wave one Gold presentaba mayor resistencia a la fatiga

cíclica; según Topcuoglu et al (2016) Reciproc presentó mayor resistencia a la fatiga cíclica que Wave One en curvaturas apicales pero no el tercio cervical y Pedulla en su estudio (Pedulla *et al.*, 2016) sobre la resistencia a la fatiga cíclica de la nueva Hyflex One File concluyó en que fue significativamente mayor su resistencia que Reciproc y Wave One y que no se encontraron diferencias significativa entre Reciproc y Wave One. En cuanto a la resistencia torsional los estudios que hablan en este sentido determinan que las limas reciprocantes presentan mejor resistencia, en tanto otros llegan a la conclusión que no hubo diferencias significativas entre Reciproc y Wave One (Altunbas *et al.*, 2016, de Sousa *et al.*, 2017, Gupta *et al.*, 2014).

De acuerdo a la evidencia científica en la mayoría de trabajos in vitro los conductos radiculares no se desobturán totalmente y siempre queda un remanente del material de obturación independientemente de la técnica elegida. Esto ha sido estudiado por Ríos y col (Rios *et al.*, 2017) quienes evaluaron la eficacia de 2 sistemas alternativos Reciproc -VDW, Munich, Alemania- y Wave One -Dentsply Maillefer, Ballaigues, Suiza- en comparación con un sistema rotatorio de níquel-titanio creado específicamente para la desobturación del conducto radicular (NiTi) ProTaper Universal Retreatment -Dentsply Maillefer. No se observó diferencia estadísticamente significativa entre los grupos. Coincidiendo con Martins y col (Martins *et al.*, 2017) quienes evaluaron la eficacia de ProTaper Next (Dentsply Maillefer, Ballaigues, Suiza) y Reciproc (VDW, Munich, Alemania) en la eliminación del material de obturación radicular con irrigación sónica o ultrasónica como métodos adicionales de limpieza; todos los dientes fueron analizados utilizando micro-tomografía computarizada; ninguno de los retratamientos la elimina completamente y no hubo diferencias significativas entre los grupos.

En relación a la conservación y preparación de los conductos curvos De-Deus et al (De Deus *et al.*, 2017) demostraron en su estudio que podían prepararse con Reciproc conductos con curvas moderadas o severas en un 80% sin una trayectoria previa y que estos instrumentos podían alcanzar la longitud completa del 67% en los que una lima K N° 10 fue incapaz de penetrar coincidiendo con las indicaciones del fabricante de la preparación mínima del conducto radicular previo a la utilización del material rotatorio.

Yared coincidía con las indicaciones del fabricante de la preparación mínima del conducto radicular previo a la utilización del material rotatorio, en tanto en otros estudios que estudiaron la modificación de la forma de los conductos curvos (Capar *et al.*, 2016) no encontraron diferencias significativas del Reciproc con respecto a los demás sistemas coincidiendo con este trabajo. En cuanto a la extrusión apical; estudios concluyeron que el Reciproc ocasionó menor extrusión apical comparado con Wave One mientras De-Deus refiere que no se encontraron diferencias significativas en los restos extruidos hacia apical, habiéndose probado los dos sistemas reciprocantes (Altunbas *et al.*, 2016, De Deus *et al.*, 2017). Silva et al. (de Sousa *et al.*, 2017) en un trabajo in vitro tomando como muestra 60 pm inferiores probaron estos tres sistemas Protaper universal, Protaper System Next, Reciproc y Wave One; Protaper universal produce mayor detritus apical y entre los otros grupos no hubo diferencias estadísticamente significativa, los reciprocantes extruyeron menos que los rotatorios. En contraposición a los estudios anteriores en trabajos experimentales in vitro se tomaron como muestra premolares inferiores in vitro instrumentados con Reciproc y distintos sistemas SAF (Self Adjusting File), Protaper universal y One Shape. Wave One y One Shape coincidían en que el Reciproc producía mayores restos extruidos hacia apical (de Sousa *et al.*, 2017). Los restos menos extruidos apicalmente se produjeron con sistemas alternativos (Reciproc R40 y Wave One) que con un sistema de retratamiento (ProTaper Universal Retreatment) y el sistema Reciproc se asoció con menos extrusión de escombros en comparación con los instrumentos NiTi giratorios de secuencia continua (ProTaper Universal Retreatment y Mtwo Retreatment systems) y instrumentos manuales (Jhajharia et al., 2015).

El diseño del instrumento es una característica que se mantiene, ya que ha sido especialmente desarrollado para el uso en reciprocación. La combinación entre la sección en S, la conicidad variable, el diseño de los bordes cortantes y el material térmicamente mejorado proveen a estos instrumentos de una alta eficiencia de corte (De Deus *et al.*, 2017; Plotino *et al.*, 2014). De igual manera, los instrumentos poseen una punta no cortante para una preparación cuidadosa en la cercanía del ápice (Bürklein *et*

al., 2012). La diferencia entre las limas Reciproc® y las limas Reciproc® blue es la aleación mejorada de NiTi de la que están fabricadas estas últimas, ya que son sometidas a un innovador tratamiento termo mecánico, El sistema Reciproc® blue está compuesto por tres instrumentos de características iguales a su antecesor, el sistema Reciproc®: • R25, con un diámetro de punta ISO 25 y una conicidad del 8% • R40, con un diámetro de punta ISO 40 y una conicidad del 6% • R50, con un diámetro de punta ISO 50 y una conicidad del 5% La conicidad declarada corresponde solo a los 3 milímetros apicales, ya que esta es variable y regresiva en el instrumento. 17 Canal Abierto / SECH / N° 35 Abril 2017 El instrumento Reciproc® blue está diseñado para uso único, en un molar como máximo. Como todos los instrumentos de NiTi, estos deberían ser examinados durante el tratamiento, desechándolos si se evidencian signos de deformación (brillo, destornillamiento). Si el instrumento tiene aspecto de haberse doblado posterior a una curvatura fuerte, también debería desecharse. El fabricante declara que el beneficio del uso único se fundamenta en conveniencia y seguridad. Los instrumentos vienen listos para utilizar, en blíster que vienen esterilizados, y al terminar de usarlos se desechan, por lo que el flujo de trabajo se hace más eficiente. Al no tener que limpiar ni esterilizar los instrumentos, se reducen los riesgos de contaminación al personal de la clínica y entre pacientes (Sonntag *et al.*, 2007). Los instrumentos Reciproc® y Reciproc® blue sufren la expansión de sus mangos al ser autoclavados (VDW GmbH (2016)). De esta manera la lima no puede volver a ser ajustada en el contra ángulo, impidiendo su reutilización y protegiendo al operador de la fatiga del material causada por el sobre uso.

Con estos instrumentos se obtienen menos etapas de trabajo que las limas de giro continuo: al ser solo un instrumento el que se utiliza, el tiempo de sillón para la preparación del canal se reduce al mínimo, complementado con que el los instrumentos vienen pre esterilizados. Un canal radicular puede ser instrumentado completamente con una conicidad más grande con solo un instrumento reciprocante. No hay necesidad de cambiar instrumentos en el contra ángulo durante la preparación.

Presentan habilidad de centrado de la lima: en la reciprocación, el instrumento se mantiene más centrado en el canal radicular respecto al giro continuo (Meireles *et al.*,

2007), debido al movimiento de liberación del mismo. Los instrumentos con más masa, de núcleos grandes, pueden negociar de manera segura y eficiente canales de curvas marcadas e incluso canales angostos, producir un ahorro de tiempo y simpleza de aprendizaje: Diseñado para la conveniencia del operador, los instrumentos Reciproc® blue, aparte de necesitar solo un instrumento, son utilizados solo en un paciente y luego desechados, eliminando dos etapas de trabajo (limpieza y esterilización). El manejo de Glide Path: Reciproc® blue puede ser utilizado sin la preparación de un Glide Path previo, manual o rotatorio, en la mayoría de los casos. Cuando un instrumento reciprocante se atasca en el canal, este no se fracturará porque nunca rotará, sino que se liberará antes de pasar su límite de fractura. Es por esto que la creación de un Glide Path para minimizar el atascamiento del instrumento en el canal no es necesaria.

Las ventajas de la reciprocación y del sistema reciproc® blue (vdw gmbh (2016)) son: riesgo disminuido de fractura del instrumento: el tratamiento termo mecánico de estos instrumentos les da una resistencia aumentada a la fatiga cíclica y una flexibilidad adicional respecto al sistema Reciproc® (Yared *et al.*, 2008).

En retratamientos los rellenos de gutapercha y obturaciones en base al transporte pueden ser removidos con el instrumento R25 (Acevedo *et al.*, 2014; Röding *et al.*, 2014). El modo de empleo para este sistema es el mismo que para el sistema Reciproc®. Primero se confecciona un acceso en línea recta y se hace la determinación de longitud de trabajo. No es necesario ampliar la entrada del canal previo a la instrumentación con una fresa Gates Glidden o un orifice opener. Luego se realiza la selección del instrumento a utilizar, que considerará la imagen radiográfica, pero mayormente la calibración previa del canal a longitud de trabajo (LT). Si llega pasivamente un instrumento ISO 30 a LT, el instrumento a elegir es el R50. Si llega pasivamente un instrumento ISO 20 a LT, el instrumento a elegir es el R40. Si llega pasivamente un instrumento ISO 10 a LT, el instrumento a elegir es el R25. Si no se logra llegar a LT con el instrumento ISO 10 manual, o este solo llega a LT pre curvado, es indispensable realizar una negociación manual previo a la instrumentación con R25, preparación con RECIPROC® BLUE que modifica su estructura molecular; dándole al instrumento una resistencia aumentada a la

fatiga cíclica, mayor flexibilidad, un mejor control de memoria y su característico color azul. (VDW GmbH(2016), De Deus *et al.*, 2017) . Secuencia de trabajo del sistema Reciproc® blue. 18 Canal Abierto / SECH / N° 35 Abril 2017 Posterior a esto, se irriga, permeabiliza el canal con un instrumento ISO 10 y comienza la instrumentación. Este proceso está compuesto de ciclos donde se debe realizar tres “picoteos” (in-out), retirar el instrumento, limpiar los filos, irrigar y permeabilizar el canal. Estos ciclos son repetidos las veces que sea necesario, hasta alcanzar la longitud de trabajo. Si a pesar de seguir estas indicaciones, no se logra llegar a LT producto de que el instrumento no avanza más, es importante no forzar el instrumento, ya que la negociación en este escenario debe ser manual. Una vez resuelto el bloqueo, se puede volver a instrumentar con Reciproc® blue. Cuando se alcanza la longitud de trabajo, se recomienda retirar de manera inmediata el instrumento del canal; de esta forma disminuye la posibilidad de transportar el mismo o producir alguna otra iatrogenia. Finalmente, se puede instrumentar las paredes del canal con movimientos de cepillado, regularizando las paredes del canal y dándole una mayor conicidad a la preparación para favorecer el paso del irrigante y la posterior obturación. Los canales radiculares preparados con Reciproc® blue tienen una forma compatible con cualquier técnica de obturación (VDW GmbH (2016)). Existen conos de gutapercha estandarizados con los instrumentos del sistema, que pueden ser utilizados tanto para técnicas de obturación en frío, como también para técnicas termoplásticas en conjunto con dispositivos de termo-compactación como el BeeFill®. Para una fácil obturación termoplástica, existe también la opción de utilizar los carriers estandarizados de Guttafusion® para Reciproc® blue, que se presentan en los mismos tamaños que las limas del sistema. Solo hay que seleccionar un obturador que sea del mismo tamaño del instrumento utilizado.

CONCLUSIÓN

Se ha demostrado que el sistema Reciproc utilizado en retratamiento es eficaz en la eliminación del material de obturación de la raíz y del sellador como así también en la capacidad de recuperar la permeabilidad apical por su flexibilidad. Debido a sus características, disminuyen los riesgos de accidentes operatorios y los tiempos de trabajo dando mayor confort tanto para el paciente como para el operador.

No se ha encontrado en la literatura un protocolo de desobturación estandarizado; las opciones en cuanto a sistemas, instrumentos, químicos, técnicas; son numerosas y variadas. La toma de decisiones para el procedimiento de desobturación del conducto radicular no es un tema menor porque de esto depende la resolución efectiva del retratamiento endodóntico, el clínico odontólogo, el especialista de endodoncia deben poder elegir la metodología, el instrumental, los solventes de acuerdo a las propiedades físicas y químicas que figuran en la literatura como evidencia científica.

BIBLIOGRAFIA

- Acevedo Rios (2014). Efficacy of 2 Reciprocating Systems Compared with a Rotary Retreatment System for Gutta-percha Removal, *Journal of Endodontics*. 40(4), 543-546.
- Adib V, Spratt D, Ng YL, Gula-bivala K. (2004) Cultivable microbial flora associated with persistent periapical disease and coronal leakage after root canal treatment: a preliminary study. *Int Endod J*. 37(8):542-51.
- Alsilani R, Jadu F, Bogari D, Jan A, Alhazzazi T. (2016) Single file reciprocating systems: A systematic review and meta-analysis of the literature: Comparison of Reciproc and Wave One. *J Int Soc Prevent Communit Dent*. 402-409.
- Altunbas D, Kütük b, Toyoglu G, Kustarci A, Er K. (2016) Reciproc versus Twisted file for root canal filling removal: assessment of apically extruded debris. *J Istanbul Univ Fac Dent*. 50 (2): 31-37.
- American Association of Endodontists: Glossary of contemporary terminology for endodontics, 1994.
- Bartols A. (2013) Clinical experiences with Reciproc. *Endodontic Practice Today*. 7(3):179-87.
- Barrieshi-Nusair KM. (2002) Retratamiento de gutapercha: efectividad de los instrumentos rotativos de níquel-titanio versus limas manuales de acero inoxidable. *J Endod* 28:454-6.
- Betti LV, Bramante CM. (2001) Instrumentos rotativos Quantec SC versus limas manuales para la eliminación de gutapercha en el retratamiento del conducto radicular. *Int Endod J*.34: 514-9.
- Brady JE, Himel VT, Weir JC. (1985) Periapical response to an apical plug of dentin fi lings intentionally placed after root canal overinstrumentation. *J Endod*.11 (8):323-9.
- Bürklein (2012) Shaping ability and cleaning effectiveness of two single-file systems in severely curved root canals of extracted teeth: Reciproc and Wave One versus Mtwo and ProTaper. *InternatRRRional Endodontic Journal*. 45(5), 449-461.
- Çapar I, Arslan H. (2016) A review of instrumentation kinematics of engine-driven nickel-titanium instruments. *Int Endodont J*. 49 (2): 119-135.
- Caviedes J, Guzmán B, Pereira V. (2010) Retratamiento Endodóntico no Quirúrgico: criterios reales que definen la necesidad de su aplicación. *Canal Abierto*. (22):6-11.

- Chávez De Paz LE, Dahlén G, Molander A, Möller A, Bergen-holtz G. (2003) Bacteria recovered from teeth with apical periodontitis after antimicrobial endodontic treatment. *Int Endod J.* 36(7):500-8.
- Clark D, Khademi J. (2010) Acceso endodóntico molar moderno y conservación dirigida de la dentina. *Dent Clin North Am.*54: 249–73.
- Cohen S. (2008) *Vías de la Pulpa.* 9a Ed. Madrid: Elsevier Mosby.
- Colaco A, Pai V. (2015) Comparative Evaluation of the Efficiency of Manual and Rotary Gutta-percha Removal Techniques. *J Endod.* 41 (11): 1871-1874.
- De-Deus G, Silva EJ, Vieira VT et al. (2017) Blue thermomechanical treatment optimizes fatigue resistance and flexibility of the Reciproc files. *Journal of Endodontics* 43, 462-6.
- De Deus G, Silva E, Vieira V, Belladonna F, Elias C, Plotino G, Grande N. (2017) Blue Thermomechanical Treatment Optimizes Fatigue Resistance and Flexibility of the Reciproc Files. *J Endod.* 43 (3): 462-4
- De Sousa B, Tomás Cantilho, Castelo R. (2017) Uso dos sistemas recíprocos Reciproc e Wave One em Endodontia: revisão de literatura. *Dent. Press Endod.* 7 (1): 50-59.
- Estrela C. (2005) *Ciencia Endodóntica.* 1a Ed. Sao Paulo: Artes Médicas.
- Filho TS (2015) Effectiveness of rotatory and reciprocating movements in root canal filling material removal. *Brazilian Oral Research* 29, 1 -6. Silva EJNL, Ferreira VM, Silva CC, Herrera DR, De –Deus.
- Fouad AF, Zerella J, Barry J, Spångberg LS. (2005) Molecular detection of *Enterococcus* species in root canals of therapy-resistant endodontic infections. *Oral Surg Oral Med Oral Pathol Oral Radiol Endod.* 99(1):112-8.
- Friedman S. (1998) Treatment outcome and prognosis of endodontic therapy. In: Orstavik D. Pitt Ford. *Essential Endodontology: Prevention and treatment of apical periodontitis.* 1st ed. Oxford: Blackwell Science.
- Friedman S. (2000) Management of post-treatment endodontic disease: a current concept of case selection. *Aust Endod J.*26 (3):104-9.
- Friedman S, Stabholz A. (1986) Endodontic retreatment-case selection and technique. Part 1: Criteria for case selection. *J Endod.*12 (1):28-33.
- Gambarini (2008). Fatigue Resistance of Engine-driven Rotary Nickel-Titanium Instruments Produced by New Manufacturing Methods. *Journal of Endodontics.* 34(8) 1003-5.

- Gao Y, Gutman j, Wilkinson K, Maxwell R, Ammon D. (2015) Evaluation of the Impact of Raw Materials on the Fatigue and Mechanical Properties of Profile Vortex Rotary Instruments. *J Endod.* Setiembre 38(3): 398-401.
- Goodacre CJ, Spolnik KJ. (1995) The prosthodontic management of endodontically treated teeth: a literature review. Part II. Maintaining the apical seal. *J Prostodont.* 4(1):51-3.
- Gupta R, Dhingra A, Aggarwal N. (2014) Endodontic Retreatment using Reciproc Single File System. *Guident.* 8 (1):46-50.
- Haapasalo M, Udnæs T, Endal U. (2003) Persistent, recurrent, and acquired infection of the root canal system post-treatment. *Endod Topics.* 6(1):29-56.
- Jhajharia K, Parolia A, Vikram Shetty K, Mehta L. (2015) Biofilm in endodontics: A review. *J Int Soc Prevent Communit Dent.* 5 (1): 1-12.
- Kaled G, Faria M, Heck A, de Aragao E, Morais S, de Souza R. (2011) Retratamiento endodóntico: análise comparativa da efetividade de remoção da obturação dos canais radiculares realizada por três métodos. *RGO: Rev Gaucha Odontol.* 59 (1): 103-108.
- Keskin C, Inan U, Demiral M, Keleş A (2017) Cyclic fatigue resistance of Reciproc Blue, Reciproc, and WaveOne Gold reciprocating instruments. *Journal of Endodontics* 43,1360-3
- Kokak M, Kokak S, Türker SA, Sağlam BC. (2016) Cleaning efficacy of reciprocal and rotary systems in the removal of root canal filling material. *J Conserv Dent.* 19 (2): 184-188.
- Leonardo M., Leonardo R. (2017) Tratamento de Canais Radiculares: Avanços Técnicos e biológicos de uma Endodontia Minimamente Invasiva em Nivel Apical e Periapical. 2ª edição. Editorial Artes Médicas Ltda. Sao Paulo. 220-233
- Lopes HP, Gambarra-Soares T, Elias CN. (2013) Comparison of the mechanical properties of rotary instruments made of conventional nickel-titanium wire, M-wire, or nickel-titanium alloy in Rphase. *Journal of Endodontics* 39, 516-20.
- Lopes, H., Siqueira J. (2015) Endodontia - Biología e Técnica. Editorial Elsevier. 4ª edição Sao Paulo. 547-550.
- Lu Y, Chen M, Qiao F, Wu L. (2015) Comparison of apical and coronal extrusions using reciprocating and rotary instrumentation systems. *BMC Oral Health.* 15:92.doi:10.1186/s12903-015-0081-z.
- Matos Maia Filho E, de Castro Rizzi C, Bandeca Coelho M, Freitas Santos S, Mayanne Oliveira Costa L, Nunes Carvalho C, Alves Soares J. (2015) Shaping Ability of Reciproc, UnicOne, and

Protaper Universal in Simulated Root Canals. *Scientific World Journal*.
<http://doi.org/10.1155/2015/690854>

Meireles (2015). Micro - computed tomography evaluation of apical transportation and centring ability of Reciproc and WaveOne systems in severely curved root Canals. *International Endodontic Journal*. 48(8), 814.

Mittal N, Jain J. (2014) Evaluación de tomografía computarizada en espiral de la eficacia de diferentes sistemas de retratamiento rotativo versus de mano. *J Conserv Dent*. 17: 8-12.

Molander A, Reit C, Dahlén G, Kvist T. (1998) Microbiological status of root-filled teeth with apical periodontitis. *Int Endod J*. 31 (1):1-7.

Mushtaq M, Farooq R, Ibrahim M, Khan FY. (2011) Dissolving efficacy of different organic solvents on guttapercha and resilon root canal obturating materials at different immersion time intervals. *J Conserv Dent*. 15 (2): 141-5

Nagi S, Khan F, Rahman M. (2014) Endodontic Retreatment. *Pak Oral Dental J*. 34(4): 722-725.

Nair PN. (2006) On the causes of persistent apical periodontitis: a review. *Int Endod J*. 39(4):249-81.

Ng YL, Mann V, Gulabivala K. (2011) A prospective study of the factors affecting outcomes of nonsurgical root canal treatment: part 1: periapical health. *International Endodontic Journal*. 44, 583-609

Ng YL, Mann V, Rahbaran S, Lewsey J, Gulabivala K. (2008) Outcome of primary root canal treatment: systematic review of the literature -- Part 2. Influence of clinical factors. *Int Endod J*. 41(1):6-31.

Ontiveros AG. (2011) Retratamiento endodóntico no quirúrgico asociado a filtración apical – selección del caso y técnicas.

Patil-Shavina S, Kidiyoor KH, Naik-Balaram D, Sawagave S, Shivanand S, Jituri, Sandeep R, Shetty D. (2016) Efficacy of Pro-taper Universal Rotary Re-treatment System, H-file and K-flex File in Gutta-Percha Removal from Root Canal: A Comparative In-Vitro Study. *Int J Dent Oral Health*. 8 (1): 123-128.

Pawar AM, Thakur B, Metzger Z, Kfir A, Pawar M. (2016) La eficacia del archivo autoajustable versus Wave One en la eliminación del residuo de relleno de la raíz que permanece en los canales ovales después del uso de archivos de retratamiento Pro Taper: un haz de cono estudio de tomografía computarizada. *J Conserv Dent*. 19: 72-6. Cohen S. *Vías de la Pulpa*. 9a Ed.

Peters (2017). Contemporary Root Canal Preparation Innovations in Biomechanics. *Dental Clinics of North America*. 61(1), 37–58.

Plotino G, Grande NM, Cotti E, Testarelli L, Gambarini G (2014) Blue treatment enhances cyclic fatigue resistance of vortex nickel -titanium rotary files. *Journal of Endodontics* 40, 1451 - 3

Plotino (2014). Cutting Efficiency of Reciproc and WaveOne Reciprocating Instruments, *Journal of Endodontics*. 4(8), 1228-1230. 10. Sonntag et al (2007). Effect of Prion Decontamination Protocols on Nickel-Titanium Rotary Surfaces. *Journal of Endodontics*. 33(4), 442-446.

Plotino (2012). Cyclic fatigue of Reciproc and WaveOne reciprocating instruments, *International Endodontic Journal*. 45(7), 614–618.

Plotino G, Ahmed H, Grande N, Cohen S, Bukiet F. (2015) Current Assessment of Reciprocation in Endodontic Preparation: A Comprehensive Review—Part II: Properties and Effectiveness. *J Endod*. 41 (12): 1939-1950.

Ramazani N, Mohammadi A, Amirabadi F, Ramazani M, Ehsani F. (2016) In vitro investigation of the cleaning efficacy, shaping ability, preparation time and file deformation of continuous rotary, reciprocating rotary and manual instrumentations in primary molars. *J Dent Res Dent Clin Dent Prospects*. 10(1):49-56.

Rhodes J. (2006) *Advanced endodontics clinical retreatment and surgery* 1st ed. New York: Taylor & Fran- cis Group.

Rios M, Villela A, Cunha R, Velasco R, De Martin A, Bueno C. (2014) Efficacy of 2 Reciprocating Systems Compared with a Rotary Retreatment System for Gutta-percha Removal. *J Endod*. 40 (4): 543-546.

Röding (2014). Efficacy of reciprocating and rotary NiTi instruments for retreatment of curved root canals assessed by micro-CT, *International Endodontic Journal*. 47(10), 942-948. Caso 1: Biopulpectomía dientes 1.6 y 1.4 por indicación protésica. Instrumentación Reciproc® blue R25 y R40. Activación Eddy® y OCR de onda continua. (Dr. Andrés Yáñez, Universidad Finis Terrae) Caso 2: Pulpectomías dientes 4.7 y 1.7. Instrumentación con Reciproc® blue R25 y R40. OCR termoplástica. (Dra. Claudia Brizuela, Universidad de los Andes).

Rodig T, Reicherts P, Konietzschke F, Dullin C, HahnW, H€ulsman M. (2014) Efficacy of reciprocating and rotary NiTi instruments for retreatment of curved root canals assessed by micro-CT. *Int Endod J*. 47 (10): 942-948.

Ruddle CJ (2004) Nonsurgical retreatment. *Journal of Endodontics*. 2004; 30, 827-45.

Shen Y, Coil J, Mo A, Wang Z, Hieawy A, Yang Y, Haapasalo M. (2016) Wave One Rotary Instruments after Clinical Use. *J End.* Febrero 42(2): 186-189.

Sjögren U, Figdor D, Persson S, Sundqvist G. (1997) Influence of infection at the time of root filling on the outcome of endodontic treatment of teeth with apical periodontitis. *Int Endod J.* 30(5):297-306.

Silva EJNL, Belladonna FG, Zuolo AS (2018) Effectiveness of XP -endo Finisher and XP -endo Finisher R in removing root filling remnants: a micro -CT study. *International Endodontic Journal* 51, 86 -91.

Silva EJNL, Hecksher F, Antunes HDS (2018b) Torsional fatigue resistance of blue -treated reciprocating instruments. *Journal of Endodontics* 44, 1038 -41.

Silva EJ, Orlowsky NB, Herrera DR, Machado R, Krebs RL, Coutinho -Filho TS (2015) Effectiveness of rotatory and reciprocating movements in root canal filling material removal. *Brazilian Oral Research* 29, 1 -6.

Siqueira JF Jr, Rôças IN (2008) Clinical implications and microbiology of bacterial persistence after treatment procedures. *Journal of Endodontics.* 34, 1291-301. Standpoint.

Siqueira JF Jr (2001) Aetiology of root canal treatment failure: why well -treated teeth can fail. *International Endodontic Journal* 34, 1 -10. Silva EJ, Orlowsky NB, Herrera DR, Machado R, Krebs RL, Coutinho

Siren EK, Haapasalo MP, Ranta K, Salmi P, Kerosuo EN. (1997) Microbiological findings and clinical treatment procedures in endodontic cases selected for microbiological investigation. *Int Endod J.* 30(2):91-5.

Soares C, Maia C, Vale F, Gade-Neto C, Carvalho L, Carvalho R, Oliveira H. (2015) Comparison of Endodontic Retreatment in the Teeth Obturated With Resilon or Gutta-Percha: A Review of Literature. *Iran Endod J.* 10 (4): 221-225.

Sonntag (2007). Effect of Prion Decontamination Protocols on Nickel-Titanium Rotary Surfaces. *Journal of Endodontics.* 33(4), 442-446.

Topçuoğlu HS, Topçuoğlu G (2017) Cyclic fatigue resistance of Reciproc Blue and Reciproc files in an S -shaped canal. *Journal of Endodontics* 43, 1679 -82.

Üstün Y, Topçuoğlu HS, Düzgün S, Kesim B. (2016) The effect of reciprocation versus rotational movement on the incidence of root defects during retreatment procedures. *Int Endod J.* 48 (10): 952-958.

Ünal G, Kaya B, Taç A, Keçeci A. (2009) A comparison of the efficacy of conventional and new retreatment instruments to remove gutta-percha in curved root canals: an ex vivo study. *Int Endod J.* 42 (4): 344-350.

VDW GmbH (Septiembre 2016) Reciproc®blue user guide. 1º Edición.

VDW GmbH (Abril 2013). Reciproc® manual de usuario. 3º Edición.

VDW (2017) Disponible en: <https://www.vdwdental.com/sortiment/produktdetail/reciproc-blue-feilen/> Alemania.

VDW (2017) GmbH. Reciproc®blue User Guide. 1º Edición. Setiembre 2016. www.vdwdental.com 39. De-Deus G, Silva EJ, Vieira VT, Belladonna FG, Elias CN, Plotino G, Grande NM Blue Thermomechanical Treatment Optimizes Fatigue Resistance and Flexibility of the Reciproc Files. *J Endod.* Marzo. 43(3): 462-466.

Waltimo TM, Sirén EK, Torkko HL, Olsen I, Haapasalo MP. (1997) Fungi in therapy-resistant apical periodontitis. *Int Endod J.* 30 (2):96-101.

Wong R. (2004) Conventional endodontic failure and retreatment. *Dent Clin North Am.* 48(1):265- 89.

Wu MK, Shemesh H (2009), Wesselink PR. Limitations of previously published systematic reviews evaluating the outcome of endodontic treatment. *Int Endod J.* 42(8):656-66.

Yan MT. (2006) The management of periapical lesions in endodontically treated teeth. *Aust Endod J.* 32(1):2-15.

Yáñez A. (2017) Nuevas Aleaciones Reciproc® Blue: “Una nueva lima, aún mejor” Canal Abierto. *Revista de la Sociedad de Endodoncia de Chile* N°35.

Yared, G (2008). Canal preparation using only one Ni-Ti rotary instrument: preliminary observations. *International Endodontic Journal.* 41(4) 339–344.

Yared G, Alasmar Ramli G. (2017) Single file reciprocation: A literature review *ENDO. Endodontic Practice Today.* 7 (3): 171-178.

Ye J, Gao Y. (2012) Metallurgical characterization of M-Wire nickel-titanium shape memory alloy used for endodontic rotary instruments during low-cycle fatigue. *J Endod.* 38(1): 105-7.

Zannettini P, Barletta F, de Mello Radhe N. (2008) In vitro comparison of different reciprocating systems used during endodontic retreatment. *Aust Endod J.* 34(3):80-85.

Zuolo ML, Bueno CE (2013) Efficacy of reciprocating and rotary techniques for removing filling material during root canal retreatment. *International Endodontic Journal* 46, 947 -53.

Zuolo A S, Zuolo ML, da Silveira Bueno CE, Chu R, Cunha RS (2016) Evaluation of the efficacy of TRUShape and Reciproc file systems in the removal of root filling material: an ex vivo micro - computed tomographic study. *Journal of Endodontics* 42, 315.

Zuolo AS, Mello JE Jr, Cunha RS, Zuolo ML, Bueno CE (2013) Efficacy of reciprocating and rotary techniques for removing filling material during root canal retreatment. *International Endodontic Journal* 46, 94.